

Acceso abierto

Citación

Ávila-Choez A, et al. (2018)
Tuberculosis extrapulmonar en paciente inmunocompetente.
Revista científica INSPILIP V. (2),
Número 1, Guayaquil, Ecuador.

Editor

Patricio Vega Luzuriaga
Instituto Nacional de Investigación
en Salud Pública (INSPI)

Recibido: 20/11/2017**Aceptado:** 21/05/2018**Publicado:** 22/05/2018

El autor declara estar libre de cualquier asociación personal o comercial que pueda suponer un conflicto de intereses en conexión con el artículo, así como el haber respetado los principios éticos de investigación, como por ejemplo haber solicitado permiso para publicar imágenes de la o las personas que aparecen en el reporte. Por ello la revista no se responsabiliza por cualquier afectación a terceros.

Reporte de un caso

Tuberculosis extrapulmonar en paciente inmunocompetente*Extrapulmonary tuberculosis in immunocompetent patient*

Ana Mercedes **Ávila-Choez**¹ Luis Chantong **Villacres**² Galo Guillermo **Farfán-Cano**³
Mirlibeth Alexandra **Loreto-Carrero**⁴

1. Médica, Sub-especialista en enfermedades infecciosas.
Hospital general del norte de Guayaquil “Los Ceibos”
2. Doctor en Medicina y Cirugía, Especialista en medicina interna
Hospital general del norte de Guayaquil “Los Ceibos”
3. Médico, Master sobre infección por virus de inmunodeficiencia humana
Hospital general del norte de Guayaquil “Los Ceibos”
4. Médica Cirujana
Hospital general del norte de Guayaquil “Los Ceibos”

Resumen

La tuberculosis extrapulmonar se define como la infección ocasionada por *Mycobacterium tuberculosis* a tejidos y órganos fuera del parénquima pulmonar, aproximadamente el 1-3 % del total de los casos de TB son extrapulmonares y de estos el 11-16 % afectan al abdomen; 10 al 15 % en los no infectados por el VIH y hasta en 70 % en los infectados. El presente reporte es acerca de una paciente de 34 años, sexo femenino, heterosexual, que no refirió conductas sexuales de riesgo, misma que solicitó valoración por emergencias del hospital general del norte de Guayaquil Los Ceibos (HGNG-C), refiriendo manifestaciones clínicas de 1 semana de evolución aproximadamente, tales como: náusea, vómitos, deposiciones líquidas en varias ocasiones, sin mejoría a pesar de tratamiento médico previo, que se complica con la aparición de dolor abdominal severo, por el cual se decidió efectuar apendicetomía de emergencia; en los resultados anatomopatológicos se detectaron estructuras granulomatosas, estableciéndose el diagnóstico de tuberculosis extrapulmonar.

Palabras clave: Tuberculosis; tuberculosis gastrointestinal; granuloma; células gigantes de Langhans.

Abstract

Extrapulmonary tuberculosis is defined as the infection caused by *Mycobacterium tuberculosis* to tissues and organs outside the lung parenchyma, approximately 1-3 % of the total TB cases are extrapulmonary and of these 11-16 % affect the abdomen; 10 to 15 % in those not infected by HIV and up to 70 % in those infected. The present report is about a 34-year-old female, heterosexual, who did not report risky sexual behavior, who requested emergency assessment from the general hospital in the north of Guayaquil Los Ceibos (HGNG-C), referring to manifestations clinics of 1 week of evolution, such as: nausea, vomiting, liquid stools on several occasions, without improvement despite previous medical treatment, which is complicated by the appearance of severe abdominal pain, for which it was decided to perform emergency appendectomy ; In the anatomopathological results, granulomatous structures were detected, establishing the diagnosis of extrapulmonary tuberculosis.

Key Words: Tuberculosis; Tuberculosis, Gastrointestinal; Granuloma; Giant Cells, Langhans

Introducción

La tuberculosis (TB) es un problema de salud pública y una de las principales causas de mortalidad en el mundo, se estima que la tercera parte de la población está infectada por el bacilo *Mycobacterium tuberculosis*. En el reporte de la OMS del año 2016 se alcanzó 10,4 millones de infectados por tuberculosis y 1,7 millones de decesos por TB, el 40 % de las muertes asociadas al VIH se debió a la tuberculosis, y más del 95 % de las muertes por

tuberculosis se producen en países de ingresos bajos y medianos ⁽¹⁻²⁾. La forma extrapulmonar puede aparecer hasta en un 25 % de los casos de tuberculosis, la cual se origina por la diseminación hematogena y linfática del bacilo de *M. tuberculosis* hacia otros órganos ⁽³⁾. El compromiso gastrointestinal ocupa el sexto sitio de localización más frecuente de la tuberculosis extrapulmonar ⁽⁴⁾.

Reporte de caso

Paciente adulta de 34 años de edad de sexo femenino, heterosexual que al interrogatorio no refiere conductas sexuales de riesgo, con cuadro clínico de 1 semana de evolución caracterizado por náusea, vómitos y deposiciones líquidas en varias ocasiones, previamente atendida en otra unidad de salud, al no ver mejoría de sus síntomas y ante la aparición de dolor abdominal severo localizado en cuadrante inferior derecho, acude a valoración por emergencias del hospital general del norte de Guayaquil Los Ceibos (HGNG-C) el 1 de octubre de 2017.

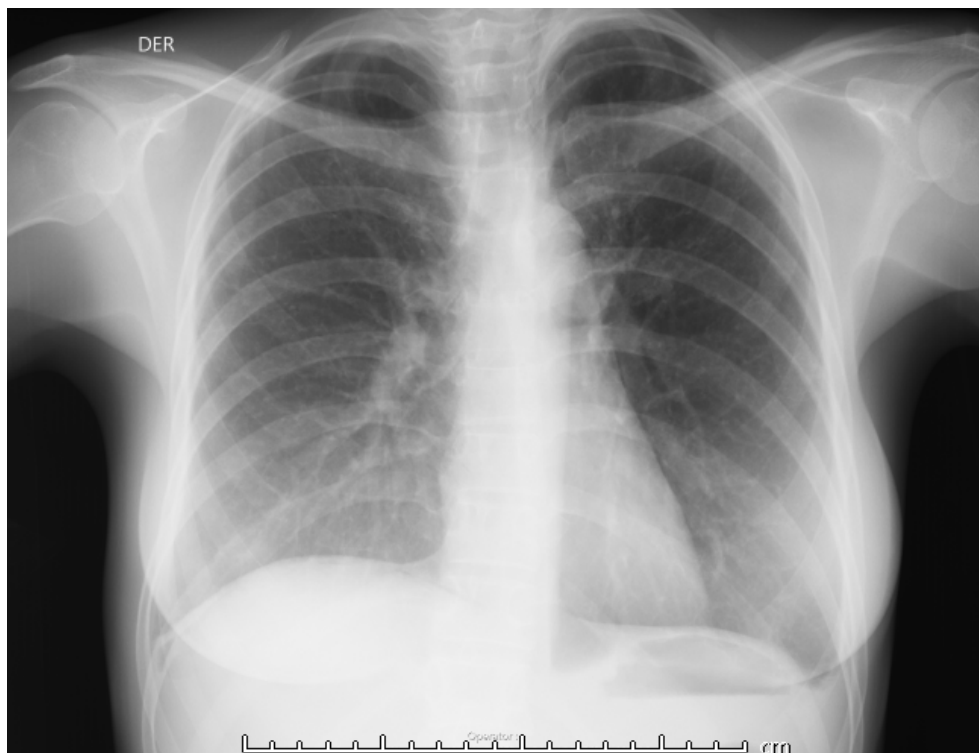
Se interroga por factores de riesgo epidemiológicos: trabajadora en empresa exportadora de atunes, sin contactos conocidos de casos de tuberculosis, con antecedente de episodios intermitentes de 1 año aproximadamente de alzas térmicas no termometradas y episodios diarreicos a repetición, acompañados de náuseas y vómitos.

Al examen físico paciente de biotipo asténico, no se observan signos de desnutrición, caquexia o palidez; no se halló a la palpación adenopatías cervicales, axilares o inguinales; tórax simétrico, ruidos cardíacos rítmicos, campos pulmonares ventilados, claros, murmullo vesicular audible, abdomen doloroso en fosa ilíaca derecha, con signos de irritación peritoneal, por lo cual se solicitan exámenes complementarios de laboratorio e imágenes para diagnóstico y tratamiento.

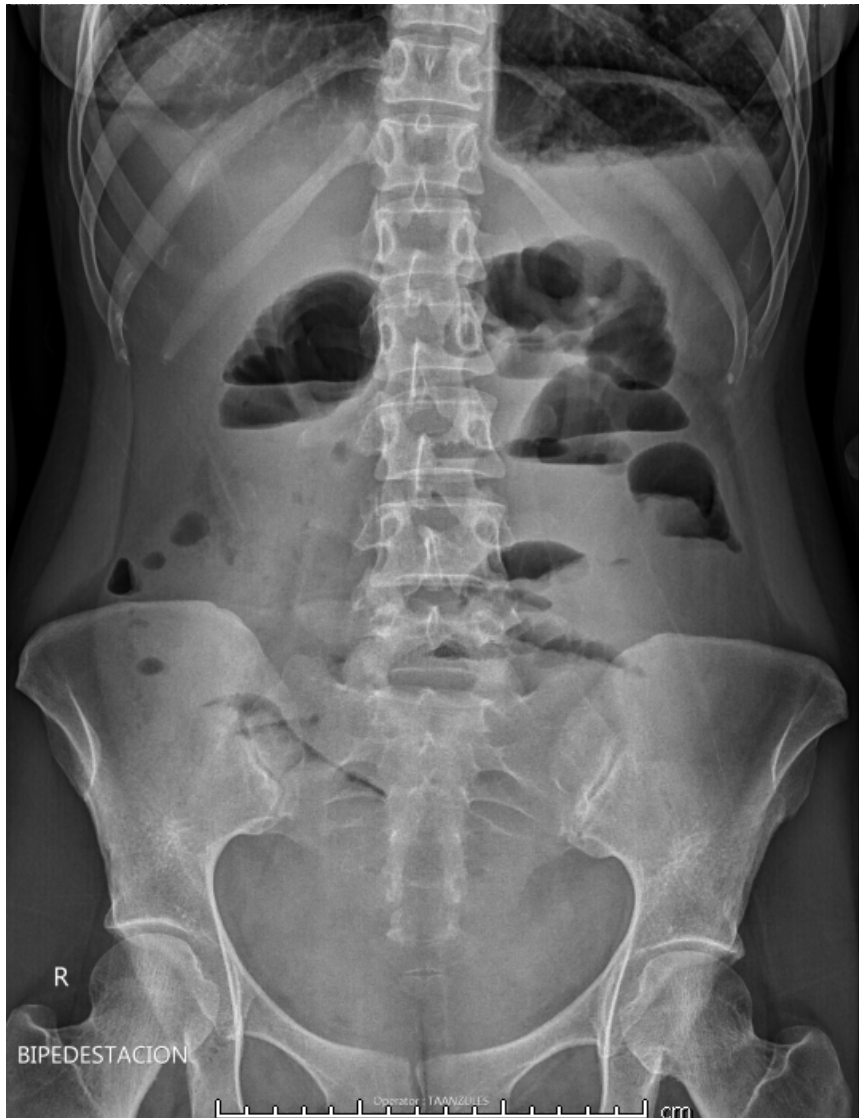Con resultados de exámenes complementarios, la paciente es valorada por el servicio de cirugía general que diagnostica por clínica e imágenes apendicitis aguda, por lo cual se la somete a laparotomía exploradora, más toma de muestra para citología.

Resultados

En los exámenes complementarios de ingreso se evidenció: leucocitos $5130/\text{mm}^3$, hemoglobina 12,5 g/dL, neutrófilos 80,1 %, VIH no reactivo. Informe de ultrasonografía indica discreta cantidad de líquido en *bursa de Morrison* y fosa ilíaca derecha con patrones sugestivos de plastrón secundarios a proceso apendicular agudo. En radiografía de tórax (gráfica 1) no se evidencian signos de afección respiratoria activa, en la radiografía de abdomen (gráfica 2) llama la atención niveles hidroaéreos.



Gráfica 1. Radiografía de tórax estándar se observa reforzamiento de los hilos pulmonares bilaterales de leve a la radiopacidad.

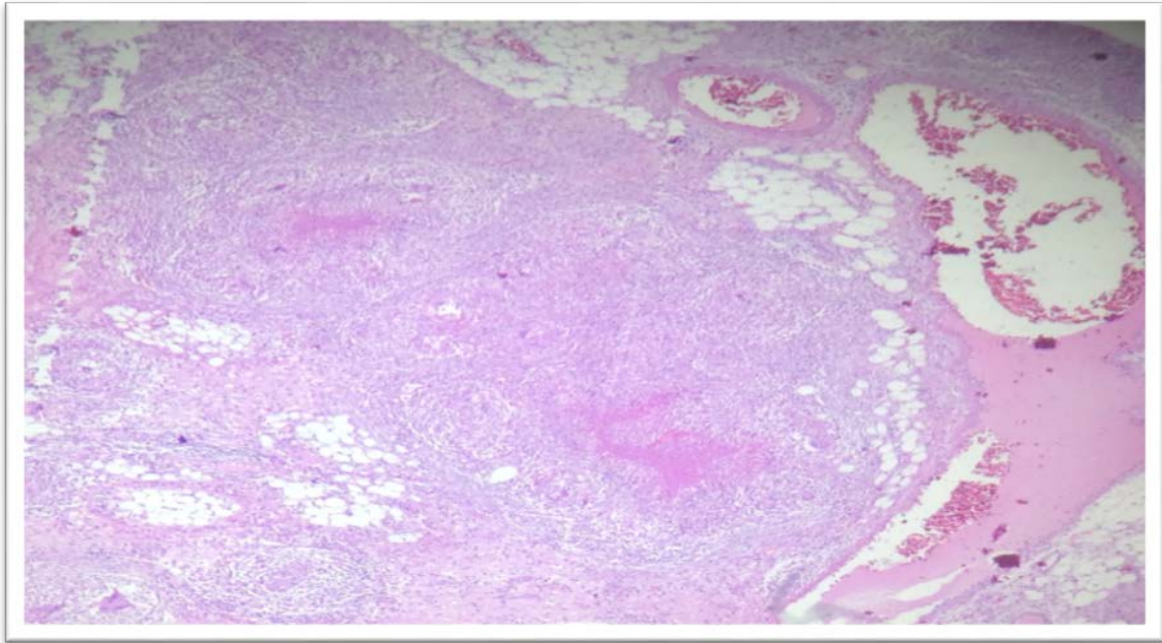


Gráfica 2. Radiografía de abdomen simple, prequirúrgica se evidencian aislados niveles hidroaéreos sugestivos de patrón suboclusivos de asas delgadas.

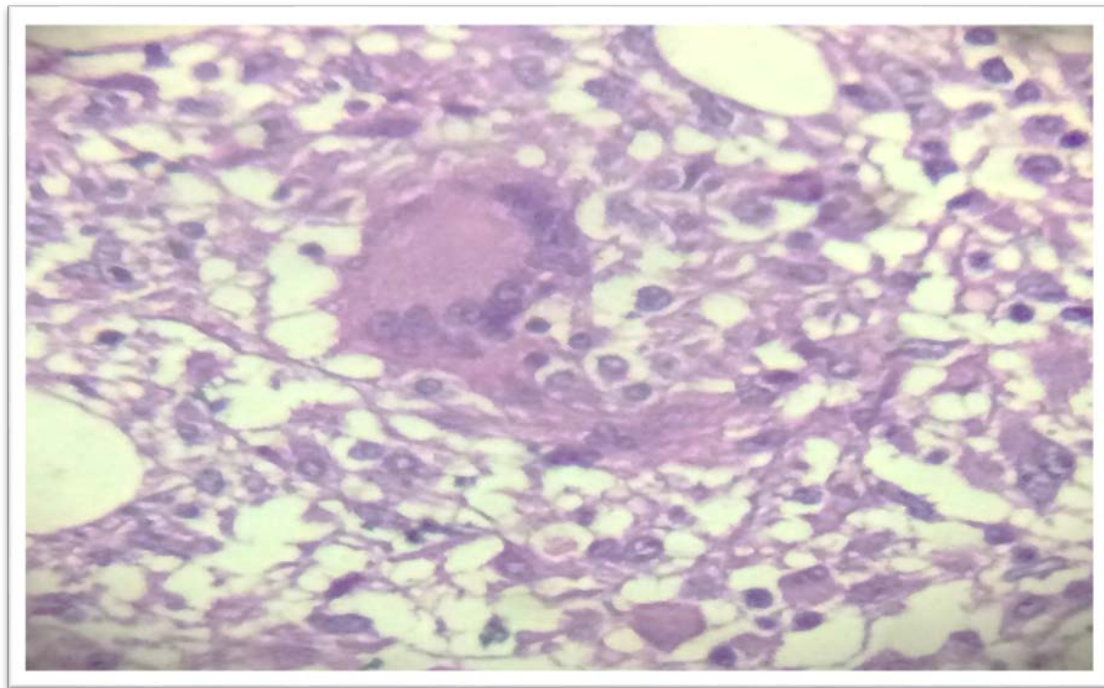
Reporte de muestras de laparotomía: líquido peritoneal glucosa 62 mg/dL, proteínas 5,6, lactato deshidrogenasa (LDH) 579 U/L, Ca-125 147.30 U/mL.

Reportes del departamento de anatomía patológica de muestras de biopsia de epiplón: fragmento parietocólico derecho con múltiples granulomas de tipo tuberculoide (gráfica 2) áreas de necrosis caseosa central y presencia de células gigantes multinucleadas de tipo *Langhans* (gráfica 4) compatible con granuloma tuberculoide, con lo cual se estableció el diagnóstico

definitivo de tuberculosis intestinal.



Gráfica 3. Biopsia de epiplón: Tinción hematoxilina-eosina, se evidencia presencia de granulomas tuberculoides con necrosis caseosa central (Cortesía: Dra. Perón, Esp. En anatomía patológica).



Gráfica 4. Biopsia de epiplón tinción hematoxilina-eosina, obsérvese presencia de células gigantes de Langhans, lo cual es criterio diagnóstico de granuloma tuberculoide (Cortesía: Dra. Perón, Esp. En anatomía patológica).

Discusión

En la mayoría de casos de TB extrapulmonar, los síntomas y signos pueden ser inespecíficos y en ocasiones se presenta en pacientes con radiografía de tórax y baciloscopía de esputo negativas, ante síntomas inespecíficos tales como fiebre, sudoración nocturna, pérdida de apetito o síntomas y signos específicos por daño en órganos diana, se debe sospechar en TB extrapulmonar ⁽²⁻¹⁷⁾.

La presentación clínica no cuenta con signos o síntomas patognomónicos, el principal síntoma de la tuberculosis abdominal es el dolor de tendencia crónica, esto hace que el diagnóstico sea muy difícil en algunas ocasiones, especialmente cuando no se sospecha del mismo ⁽⁶⁻¹⁷⁾.

Puede presentarse dolor abdominal crónico, síntoma más común en estos pacientes referido por el 80 a 90 %, hemorragia y obstrucción, siendo esta última la más frecuente (20-60 %), fiebre entre el 35 y el 50 %, síndrome constitucional de evolución crónica o subaguda, la pérdida de peso ocurre en las dos terceras partes de los casos, sudoración nocturna, diarrea y vómitos 20 %, astenia e hiporexia ⁽⁵⁻⁷⁾.

Los hallazgos más comunes en esta enfermedad pueden incluir: al examen físico signos de malnutrición, masa abdominal palpable, distensión abdominal y aquellos signos específicos en caso de presentar una complicación aguda; las complicaciones frecuentemente asociadas a la tuberculosis intestinal son: las complicaciones agudas son: perforación (1-15 %), obstrucción (15-60 %), hemorragia (2 %) y fistulización (2-30 %), siendo esta última la más frecuente, la TB intestinal puede afectar cualquier porción del tracto gastrointestinal, sin embargo, la localización más frecuente es la ileocecal ⁽³⁻¹²⁾.

El diagnóstico se realiza con base en la clínica, endoscopía, microbiología e histopatología. La metodología diagnóstica a utilizar dependerá de la presentación clínica ⁽²⁻⁵⁾.

El diagnóstico definitivo puede ser realizado con la observación microscópica de granulomas caseificantes, o la detección de bacilos ácido alcohol resistente (BAAR) con tinción de Ziehl

Neelsen; los hallazgos típicos son la presencia de granulomas caseosos, con células gigantes de Langhans, los microgranulomas (colecciones de pequeño tamaño y pobremente organizadas), las úlceras y los cambios inflamatorios, en ausencia de granulomas caseificantes, parece obvio que el método de diagnóstico más rentable es el que puede demostrar la presencia de *Mycobacterium* (5-11). Se recomienda el examen histopatológico como apoyo al diagnóstico de TB extrapulmonar; la presencia de granuloma caseoso en tejidos observados con microscopía óptica da el diagnóstico presuntivo de TB (1-18).

El diagnóstico diferencial con la enfermedad de Crohn es fundamental, ya que los corticoides y los inmunosupresores mejoran esta y pueden ser fatales en la TBC (3-7), así como apendicitis aguda, adenocarcinoma intestinal, sarcoma, enteritis por *Yersinia*, amebiasis e histoplasmosis, entre otras (10).

El tratamiento es el mismo que para la TB pulmonar, muy pocos casos que necesitan intervenciones quirúrgicas. El pronóstico es muy bueno con un diagnóstico y tratamiento adecuado (1, 10). La primera fase o inicial se compondrá de 50 dosis (2 meses), los medicamentos se proveerán en forma diaria (5 días por semana en casos ambulatorios y 7 días a la semana en hospitalización y PPL), seguida de una segunda fase o consolidación de 100 dosis (4 meses) en forma diaria. Para el cálculo de los fármacos se tomarán en cuenta 25 tomas por mes (1).

Con respecto a la paciente, se estableció el diagnóstico de tuberculosis intestinal por anatomía patológica, por lo cual la estrategia de fin de la tuberculosis decidió el inicio de tratamiento antituberculoso con la fase uno del esquema uno, acorde a la normativa nacional expedida por el Ministerio de Salud Pública para la estrategia del fin de la tuberculosis compuesto por 2 tabletas izoniazida, rifampicina, etambutol y piracinamida (HRZE) cada día por 6 meses; al seguimiento de caso hasta el 13 de octubre, la paciente se encontraba recibiendo tratamiento antituberculoso, con mejoría clínica, estable, no refería eventos adversos, alzas térmicas, complicaciones posquirúrgicas o molestias de la función gastrointestinal, fue dada de alta hospitalaria con



indicaciones de control por consulta externa en la estrategia de fin de la tuberculosis.

Conclusión

La tuberculosis intestinal es una enfermedad con síntomas inespecíficos, su diagnóstico puede establecerse con el hallazgo de *M. tuberculosis* o BAAR en heces, mediante técnicas de tinción, también pueden detectarse los mismos en estudios anatomopatológicos, o por la aparición de granuloma caseoso y células de Langhans, con alta sospecha del mismo, en pacientes que presenten deposiciones episódicas o crónicas, sin otra causa aparente, el tratamiento específico permite la curación de la enfermedad, así como la aparición de otras formas de TB extrapulmonar.

Referencias bibliográficas

1. World Health Organization, W.H.O. Tuberculosis, Nota descriptiva 2017. Organización Mundial de la Salud. Weblog. [Online] Available from: <http://www.who.int/mediacentre/factsheets/fs104/es/> [Accessed Ago 2017].
2. Ministerio de Salud Pública de Ecuador, M.S.P. Prevención, diagnóstico, tratamiento y control de la tuberculosis: Guía de Práctica Clínica (GPC). (2ª ed.). Quito: Ministerio de Salud Pública de Ecuador; 2018.
3. Ramírez, M, Menendez, A, Noguero, A. Tuberculosis extrapulmonar, una revisión. *Rev Esp Sanid Penit.* 2015; 17(1): 3-11.
4. Aranda, E, Luján, A, Zago, D, Ferradas, F, Torres, R. Abdomen agudo perforativo por tuberculosis intestinal. *Acta Gastroenterológica Latinoamericana.* 2015; 45(4):312-315. Recuperado de: <http://www.redalyc.org/articulo.oa?id=199343433008>
5. Horsburgh, C, Clifton, B, Lange, C. Treatment of Tuberculosis. *Engl J Med* 2015; 373:2149-2160. DOI: 10.1056/NEJMra1413919
6. Xie, Y, Chakravorty, S. Evaluation of a Rapid Molecular Drug-Susceptibility Test for Tuberculosis. *N Engl J Med* 2017; 377:1043-1054. DOI: 10.1056/NEJMoa1614915.
7. Getahun, H, Matteelli, A, Raviglione, M. Latent Mycobacterium Tuberculosis Infection. *N Engl J Med* 2015; 372:2127-2135. DOI: 10.1056/NEJMra140542.
8. Liang, Y, Shen, Y, Zhang, J, Zhong, Z. Pulmonary Cryptococcosis Among 3 Immunocompetent Patients Misdiagnosed as Bacterial Pneumonia and Pulmonary Tuberculosis. *Chest.* 2016; 149(4):A114.
9. Lakshmi Kallur, L, Kassaby, S, Youssef, D, Abbassi, A. A Rare Case of Mycobacterium Szulgai Pulmonary Disease in an Immunocompetent Patient. *Chest,* 2017; 152(4):A132. <http://dx.doi.org/10.1016/j.chest.2017.08.163>
10. Ruiz, J, García, R, Rodríguez, J, García, D, Gómez, M. tuberculosis intestinal perforada en paciente inmunocompetente. *Rev esp enferm dig.* 2006; 98(10): 793-794. Disponible en: http://scielo.isciii.es/scielo.php?script=sci_arttext&pid=S1130-01082006001000013&lng=es

11. Martínez-Tirado, P. y Cols. Tuberculosis intestinal. Un reto diagnóstico. *Gastroenterol Hepatol* 2003; 26:351-354. Disponible en: <http://www.elsevier.es/es-revista-gastroenterologia-hepatologia-14-articulo-tuberculosis-intestinal-un-reto-diagnostico-S0210570503703720>
12. Zavalía, M., Colinas, M., de Vedia y Mitre, E., Martínez, H., Levi G. Tuberculosis colónica. Presentación de caso. *Rev Argent Coloproct.* 2013. 24(2):61-64 Disponible en: http://www.sacp.org.ar/revista/files/PDF/24_04/24_02_02.pdf
13. Aguilar-García, C. Oclusión intestinal secundaria a tuberculosis. Comunicación de un caso y revisión de la bibliografía. *Med Int Mex.* 2009; 2(25):169-172. Disponible en: http://cmim.org/boletin/pdf2009/MedIntContenido02_11.pdf
14. Martínez-Ordaz, J, Blanco-Benavidez, R. Tuberculosis gastrointestinal. *Rev Gastroenterol Mex.* 2004; 69(3):162-165. Disponible en: www.revistagastroenterologiamexico.org/es/pdf/X0375090604241492/S300/
15. Rubio T., Gaztelu M. T., Calvo A., Repiso M., Sarasibar H., Jiménez Bermejo F. et al. Tuberculosis abdominal. *Anales Sis San Navarra* [Internet]. 2005;28(2):257-260. Disponible en: http://scielo.isciii.es/scielo.php?script=sci_arttext&pid=S1137-66272005000300010&lng=es
16. Prada, J, Kindelan, J, Villanueva, J, Jurado, R, Sánchez-Guijo, P, Torre-Cisneros, J. Tuberculosis of the Tongue in Two Immunocompetent Patients. *Clinical Infectious Diseases*, 1994; 19(1):200–202. <https://doi.org/10.1093/clinids/19.1.200>
17. Gómez, M, Viveros, D, Pilar, D. Tuberculosis intestinal: reporte de caso y revisión de la literatura. *Infectio.* 2012; 16(3):178-182. Disponible en: <http://www.sciencedirect.com/science/article/pii/S0123939212700097>