

Acceso abierto

Reporte de un Caso

Citación

Farfán G. Histoplasmosis diseminada en paciente con infección por VIH Revista científica INSPILIP V. (2), Número 2, Guayaquil, Ecuador.

Histoplasmosis diseminada en paciente con infección por VIH*Disseminated Histoplasmosis in a patient with HIV infection.*

Galo Farfán-Cano¹, Stanley Farfán-Cano², Saul Alencastro-Placencia³, Fuad Huamán-Garaicoa^{4,5}

¹Médico, Máster sobre infección por VIH. Hospital General del Norte de Guayaquil Los Ceibos. ²Médico, Maestrante de la Universidad Rey Juan Carlos. ³Estudiante de Medicina – Universidad Católica Santiago de Guayaquil. ⁴Médico Especialista en Anatomía Patológica-Hematopatología. Instituto Oncológico Nacional - SOLCA Guayaquil. ⁵Profesor de Patología. Universidad Católica Santiago de Guayaquil.

Correspondencia

Galo Farfán Cano
Caliel008@hotmail.com

RESUMEN

La Histoplasmosis es una infección micótica oportunista, frecuente en pacientes con infección por virus de inmunodeficiencia humana (VIH) y síndrome de inmunodeficiencia adquirida (SIDA). La mayoría de las veces suele ser asintomática, pudiendo asociarse a hemorragia, destrucción acelerada de las plaquetas y descenso de la hemopoyesis debido a infección de los megacariocitos. Este reporte trata de un paciente con diagnóstico reciente de infección por VIH, por cuadro de 1 mes de evolución caracterizado por fiebre, malestar general y pérdida de peso mayor a 10% de la masa ponderal. Durante su hospitalización se realizaron estudios de imágenes y laboratorio para tamizaje de infecciones oportunistas. La evolución clínica inicialmente estuvo marcada por deterioro progresivo del estado general, con alteraciones persistentes de las plaquetas y de la serie eritroide, por lo que fue evaluado por el servicio de Hematología, que realizó la punción biopsia por aspiración de médula ósea (BAMO) para descartar malignidad hematológica y compromiso medular por agentes oportunistas.

Palabras clave: Trombocitopenia, Infecciones oportunistas por VIH, Lactato deshidrogenasa, Histoplasmosis

El autor declara estar libre de cualquier asociación personal o comercial que pueda suponer un conflicto de intereses en conexión con el artículo, así como el haber respetado los principios éticos de investigación, como por ejemplo haber solicitado permiso para publicar imágenes de la o las personas que aparecen en el reporte. Por ello la revista no se responsabiliza por cualquier afectación a terceros.

Recibido: 24/05/2018**Aceptado:** 08/11/2018**Publicado:** 9/11/2018

ABSTRACT

Histoplasmosis is an opportunistic fungal infection, frequent in patients with infection by human immunodeficiency virus (HIV) and acquired immunodeficiency syndrome (AIDS). Most of the time it is usually asymptomatic, and it can be associated with hemorrhage, the accelerated destruction of platelets and the decrease in hemopoiesis due to an infection of megakaryocytes. This report is based on a recent diagnosis of HIV infection, in a picture of evolution of fever, malaise and weight loss greater than 10% of body weight. During his hospitalization, imaging and laboratory studies are carried out to screen for opportunistic infections. Clinical evolution remained marked by progressive general state, with persistent alterations of platelets and erythroid series, so it was evaluated by the hematology service, which performed the bone marrow aspiration biopsy (BAMO) to rule out Hematological malignancy and

spinal commitment by opportunistic agents.

Key Word: *Thrombocytopenia, HIV opportunistic infections, Lactate dehydrogenase, Histoplasmosis.*

Introducción

El *Histoplasma capsulatum* (HC) es un hongo dimórfico, que se encuentra en suelos ricos en materiales orgánicos y nitrógeno y en las heces de las aves y murciélagos. Fue aislado en 1905 por Samuel Darling, y es el agente etiológico de la histoplasmosis, una de las infecciones micóticas sistémicas más frecuentes en el mundo y endémica en los países americanos. Los pacientes con síndrome de inmunodeficiencia adquirida (SIDA) presentan de forma frecuente las formas graves de infección por hongos endémicos, especialmente por *Histoplasma*.

La infección se puede dar tanto en

humanos como en animales; su principal medio de transmisión es la inhalación de conidias. De los factores predisponentes para la aparición de la forma sintomática, el más importante es la edad, siendo predisponente en los extremos de la vida, asimismo existen otros factores tales como leucemia, linfomas, inmunosupresión iatrogénica, deficiencia inmunológica congénita o inmunodeficiencia asociada VIH.¹⁻³

Reporte de Caso

Se presenta un adulto de 33 años de sexo masculino, heterosexual, niega uso de métodos de barrera y refiere contacto con trabajadoras sexuales, derivado desde una unidad de menor complejidad, por cuadro clínico de 1 mes de evolución, caracterizado por alza térmica no cuantificada de predominio nocturno, malestar general, odinofagia, adenopatías submaxilares y cervicales. No refiere historial de viajes fuera del país o uso de medicamentos. Presenta un reciente

diagnóstico de VIH por prueba cualitativa de 3ra. Generación, mientras que un hemograma detecta trombocitopenia. Se recibe al paciente en Hospital del IESS por fiebre de origen desconocido más infección por VIH.

Al ingreso en el examen físico llama la atención, palidez con leve tinte icterico, caquexia y esplenomegalia. En los exámenes complementarios se observó alteración de biometría hemática con bicitopenia (anemia leve con hemoglobina de 10.5 g/dL, y trombocitopenia de 114.000 células/mm³), elevación de la Lactato deshidrogenasa (LDH) a 806 UI/L, además de una carga viral de HIV de 11.900 copias/mL. Ante estos hallazgos radiológicos se le realiza estudio de esputo inducido con tinción de Ziehl-Neelsen y búsqueda de *Mycobacterium tuberculosis* (MT) por reacción en cadena de la polimerasa (PCR); ambos resultaron negativos para este patógeno. Otro resultado significativo fue el conteo de CD4 de 19 células/ul, por lo cual el

paciente fue catalogado como en fase SIDA estadio C3.

La radiografía de tórax mostró ensanchamiento mediastinal y aumento de la trama bronco alveolar basal bilateral (figura 1). En la tomografía de tórax se observó un patrón alveolo-intersticial medio-basal bilateral, con un nódulo de

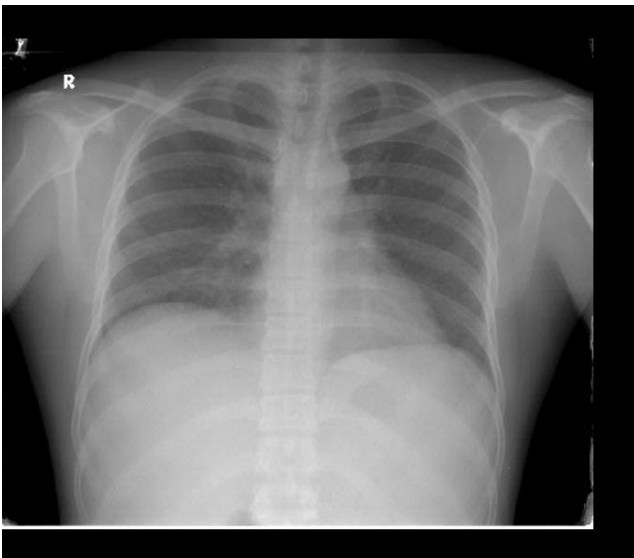


Figura 1. Radiografía de tórax: ápices libres de lesiones, ensanchamiento mediastinal aumento de trama bronco vascular basal bilateral (Departamento de imagenología HTMC).

1cm de aspecto acinar con broncograma aéreo en segmento apical del lóbulo inferior derecho y adenopatías cervicales, mediastinales y axilares (figuras 2 y 3). En la ultrasonografía se encontró esplenomegalia, colelitiasis, adenopatías retroperitoneales y cervicales bilaterales.

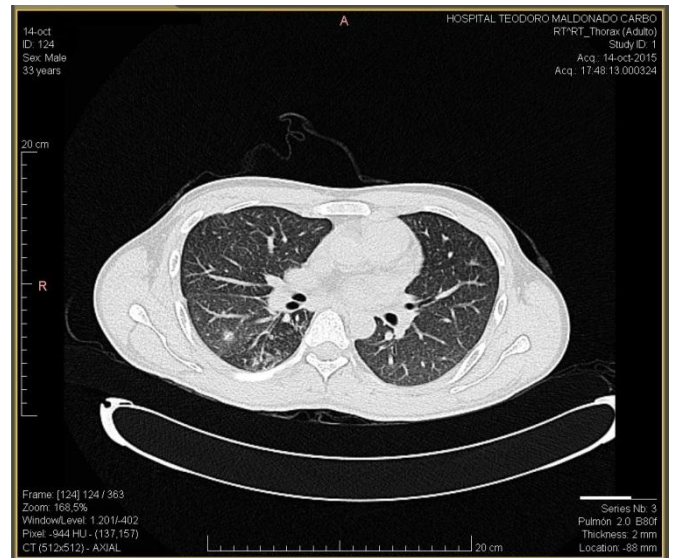


Figura 2. Tomografía axial computarizada (TAC) de tórax. Engrosamiento septal lineal interlobulillar, subpleural posterobasales. Grandes vasos y cavidades cardiacas de tamaño normal. Estructuras óseas visibles sin lesiones demostrables (Departamento de

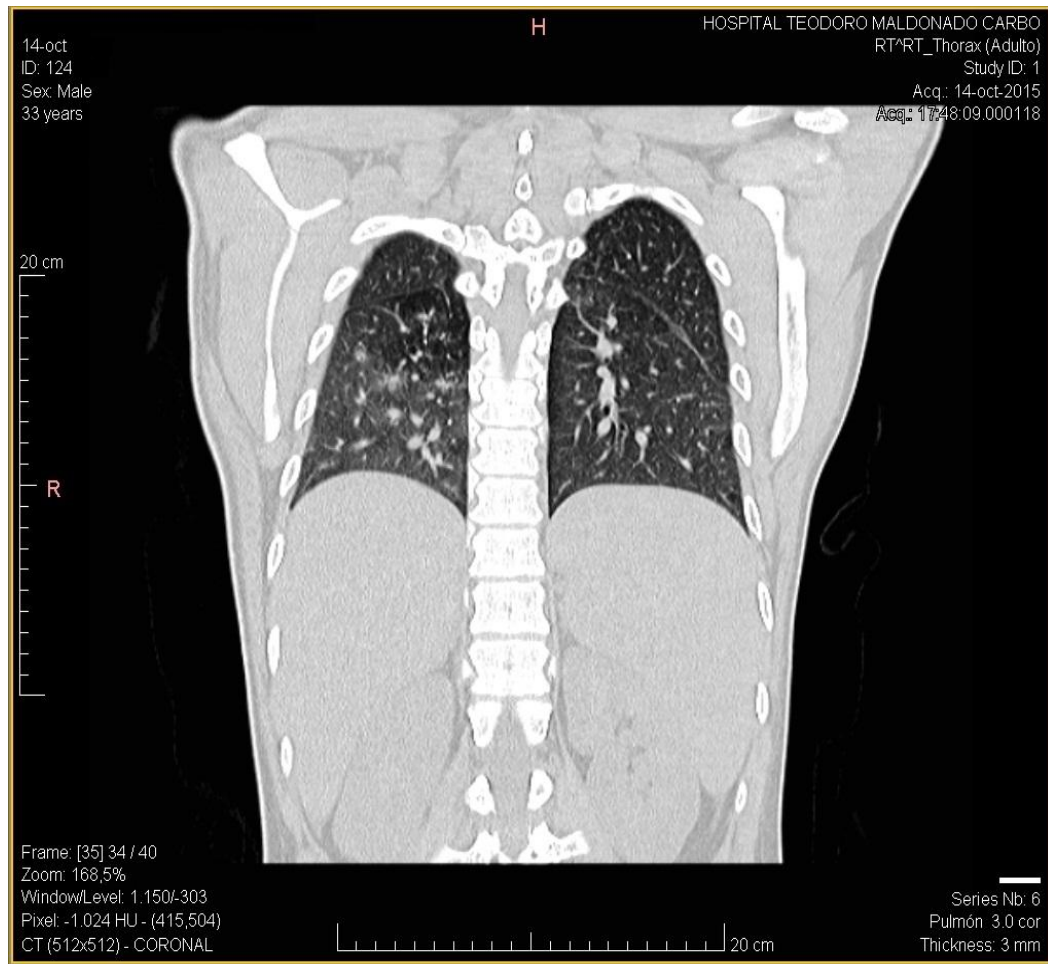


Figura 3. Tomografía de tórax: patrón alveolo-intersticial en bases pulmonares con predominio derecho en lóbulo posterior, hepatomegalia y esplenomegalia, patrón de árbol en brote.

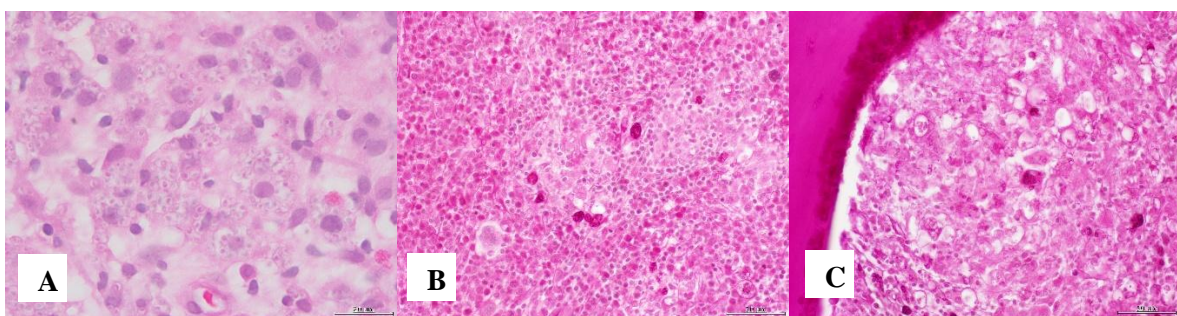


Figura 4. Visualización del hongo *Histoplasma*. A) Tinción Hematoxilina-Eosina; B-C) Tinción de Ácido Peryódico de Schiff (PAS).

Posterior a la visualización de las formas de *HC* en médula ósea el día 29 de ingreso hospitalario (fig. 4), se inicia tratamiento con anfotericina B, 50 mg en infusión en Dextrosa 5% en agua 500 cc por 7 días, a intervalos de 48 horas, para prevenir efectos adversos. Adicionalmente se adicionó prednisona 1mg/kg, eritropoyetina humana 4000 UI SC, profilaxis con cotrimoxazol 800/160 mg oral cada día e inicio de terapia antirretroviral de gran actividad (TARGA) observándose mejoría clínica a los 35 días de su ingreso hospitalario habiendo completado 7 una dosis acumulativa de anfotericina B deoxicolato de 1g.

El día 35 de ingreso hospitalario el conteo de plaquetas ascendió a 98.000/mm³, con descenso de los valores de LDH a 326 UI/L, y disminución de las adenopatías, por lo cual fue dado de alta hospitalaria para control ambulatorio, manteniéndose en tratamiento con itraconazol a dosis de 400mg/día por 12 semanas. Hasta los 8 meses de

seguimiento el paciente no presentó recaídas o debut de otras infecciones oportunistas.

Discusión

La histoplasmosis es una infección micótica, ocasionada por *H. capsulatum*, un hongo dimórfico que se encuentra en suelo rico en materia orgánica y en las heces de aves y murciélagos. Es un microorganismo endémico en Ecuador, así como en otros países de la región, que actúa como agente oportunista en los pacientes con infección por VIH, causando grave morbi-mortalidad, especialmente en población de escasos recursos. Su diagnóstico diferencial, cuando se asocia con alteraciones de las células sanguíneas (anemia y/o trombocitopenia), debe incluir enfermedades tales como síndrome mielodisplásico, anemia aplásica, infiltración medular, infecciones y collagenopatías, entre otros; en cuanto al

manejo terapéutico está indicado, siempre tomando en consideración la posibilidad de aparición del síndrome de reconstitución inmunológica, el uso de zidovudina o TARGA, esta última con tasa de mejoría a los 3 meses, así como corticosteroides e inmunoglobulinas endovenosas; acorde a algunos autores la esplenectomía pudiera ser efectiva en las formas severas de trombocitopenia.^{1-2, 4-8}

Se dividen en 2 variedades, la primera o clásica es causada por el *H. capsulatum var. capsulatum*, cuya fase en forma de levaduras se encuentra presente en los tejidos. Esta forma clásica es endémica en la mayor parte del mundo, con excepción de Europa, y se caracteriza por presentar afección local de los pulmones y diseminada en el sistema reticuloendotelial y superficies mucosas; mientras que la segunda es la causada por *H. capsulatum var. duboisii*, que sólo se ha observado en África²⁻⁸. Las hifas se encuentran en los tejidos y tienen una longitud de 12 a 20 micras; su signo

principal es la diseminación a ganglios linfáticos, piel y huesos. Si bien el 90-95% de las infecciones por *H. capsulatum* se desarrollan de forma asintomática, el porcentaje restante presenta síntomas variables dependiendo de la cantidad de conidias inhaladas y el estado inmunitario del huésped.⁸⁻¹²

La presentación clínica de la histoplasmosis en pacientes con VIH es inespecífica, presentándose fiebre, adenomegalias, diarrea crónica, disnea y tos, se acompaña también de hepatomegalia y esplenomegalia, lesión renal y alteraciones hematológicas (en las formas diseminadas de la enfermedad), predominando la trombocitopenia, la cual se asocia en algunos estudios a incremento de la mortalidad.⁶

Los valores séricos elevados de la enzima deshidrogenasa láctica en pacientes con infección por VIH se han utilizado como factor predictivo para el diagnóstico de histoplasmosis y de neumonía por *Pneumocystis*, en especial

cuando la elevación es 2 veces por arriba de su rango normal; en el estudio efectuado por Calvacanti y cols. (2018), se evidenció valores elevados de LDH en 70-80% de pacientes con formas diseminadas de histoplasmosis, así como, de transaminasas (AST y ALT), confirmando que los valores extremadamente elevados pueden correlacionarse con histoplasmosis, aunque en el diferencial incluye enfermedades neoplásicas. El antígeno contra *H. capsulatum*, resulta elevado en el 70% de los casos por lo cual es considerado diagnóstico, en 2005, un nuevo ensayo para la detección de antígeno para *Histoplasma* en orina fue desarrollado y validado en Guatemala. La serología suele ser negativa en más del 50% de los casos de pacientes con VIH, con mayor probabilidad de ser positiva en las formas crónicas, y menor en las formas agudas con menos de 15 días de evolución de la sintomatología.^{9, 13-16}

En pacientes con formas diseminadas el tratamiento de elección es

anfotericina B liposomal 3mg/Kg/día, de forma alternativa se puede usar anfotericina B deoxicolato a una dosis de 0,3-1 mg/kg/día, hasta obtener mejoría clínica del paciente para posteriormente cambiar a vía oral; cuando el paciente pasa a vía oral, o si su forma de histoplasmosis no es severa, se recomienda Itraconazol a dosis de 200 mg 3 veces al día por 3 días, y luego 200 mg dos veces al día, por al menos 12 meses.^{9, 18}

Conclusiones

La infección por *Histoplasma* es endémica en nuestro medio, por tanto debe ser una de las enfermedades que habitualmente deben sospecharse ante un caso nuevo de infección por VIH, con alza térmica de más de 2 semanas, pérdida de peso, presencia de tos, y tenerlo presente como diagnóstico diferencial de tuberculosis, infección por *Pneumocystis jirovecii* o linfomas.

Resulta esencial considerar esta



enfermedad, puesto que el pronóstico sin tratamiento tiende a ser pobre, con un desenlace fatal, más aún ante alteraciones como un conteo de CD4 <100 células y ascenso de LDH >400 UI/L, a esto podemos sumar un patrón intersticial difuso pulmonar en TAC o radiografía de tórax. Ante las alteraciones hematológicas se recomienda un aspirado de medula ósea para obtener un diagnóstico de certeza,

sobre todo en los casos con trombocitopenia. El tratamiento en los casos graves o diseminados deberá ser anfotericina B en primera línea, hasta mejoría hemodinámica y sintomática, seguido por itraconazol en cuanto las condiciones hemodinámicas del paciente lo permitan.

Bibliografía

1. Cortés, F, Iraheta, E, Ortiz, J, Salinas, D. Histoplasmosis Intestinal con síntomas de apendicitis aguda en femenina con síndrome de inmunodeficiencia adquirida: Reporte de un caso. *Revista Infectio*. [Online] 2017;22(2): 167-170. Available from: <http://www.scielo.org.co/pdf/inf/v22n3/0123-9392-inf-22-03-00167.pdf>
2. Morán Ayala MP Tesis [Internet]. 2015. Recuperado a partir de: <http://repositorio.ug.edu.ec/handle/redug/10806>
3. Friel, T. and Scadden, D. (2018). *UpToDate*. [online] Uptodate.com. Available at: http://www.uptodate.com/contents/hematologic-manifestations-of-hiv-infection-thrombocytopenia-and-coagulation-abnormalities?source=search_result.
4. Gatell, J.M. Diagnostico microbiologico de las infecciones más frecuente de los pacientes con SIDA. In: et al. (eds.) *Guía práctica del SIDA*. Barcelona: Antares; 2017. p. 257-276.
5. Pérez, G, Maquera, J, Mejía, C, Castillo, R. Histoplasmosis diseminada e infección por VIH: serie de casos en un hospital peruano. *Revista Chilena de Infectología* . [Online] 2017;34(4): 365-369. Available from: <https://scielo.conicyt.cl/pdf/rci/v34n4/0716-1018-rci-34-04-0365.pdf>
6. Badley J. Diagnosis and treatment of histoplasmosis in HIV-infected patients [Internet]. Uptodate.com. 2018. Available from: https://www.uptodate.com/contents/diagnosis-and-treatment-of-histoplasmosis-in-hiv-infected-patients?search=histoplasmosis%20diseminada&source=search_result&selectedTitle=6~150&usage_type=default&display_rank=
7. Farrar, J, Hotez, P, Junghanss, T, Kang, G, Lalloo, D. *Manson's Tropical Diseases*. (23a ed.). UK: Saunders Ltd; 2014.

8. Goldman, M. Histoplasmosis. In: Schlossbergs, D (ed.) *Clinical Infectious Disease*. UK: Cambridge University Press; 2015. p. 1933-1938.
9. Cavalcanti, I. et al. "Predictive factors for disseminated histoplasmosis in AIDS patients with fever admitted to a reference hospital in Brazil." *Revista da Sociedade Brasileira de Medicina Tropical* 51.4 (2018): 479-484. Panel on Opportunistic Infections in HIV-Infected Adults and Adolescents. Histoplasmosis. Guidelines for the prevention and treatment of opportunistic infections in HIV-infected adults and adolescents: recommendations from the Centers for Disease Control and Prevention, the National Institutes of Health, and the HIV Medicine Association of the Infectious Diseases Society of America. [Internet]. 2013 May. [Accessed 2015 Oct]; p. M12-M18 Available at http://aidsinfo.nih.gov/contentfiles/lvguidelines/adult_oi.pdf
10. Frola, C, Bermejo, V, Spadaccini, L, Guelfand, L. Impacto de la histoplasmosis diseminada en pacientes HIV positivos. *Actualizaciones en sida e infectología*. [Online] 2013;21(80): 37-41. <https://www.huesped.org.ar/wp-content/uploads/2014/11/ASEI-80-37-41.pdf>
11. Peters E, Kauffmann R, Blok P; Fever and high lactate dehydrogenase in HIV-positive patients from the Antilles and Surinam: histoplasmosis? *Neth J Med* [Internet] 2006 ; 64(8): 302-306. Available from: <http://www.ncbi.nlm.nih.gov/pubmed/16990694>
12. Chandra, H, Chandra, S, Sharma, A. Histoplasmoses on bone marrow aspirate cytological examination associated with hemophagocytosis and pancytopenia in an AIDS patient. *Korean J Hematol*. [Online] 2012;47(1): 77-79. Available from: <http://www.ncbi.nlm.nih.gov/pubmed/22479282>.
13. Tobón, A, Medina, A, Orozco, L, Restrepo, C, Molina, D. Histoplasmosis diseminada progresiva en una cohorte de pacientes coinfectados con el VIH. *Acta*

médica colombiana. [Online] 2011;36(2): 63-67. Available from:
<http://www.scielo.org.co/pdf/amc/v36n2/v36n2a02.pdf>.

14. Ramos, I, Soares, Y, Damasceno, L, Libório, M, Farias, L. Predictive factors for disseminated histoplasmosis in AIDS patients with fever admitted to a reference hospital in Brazil. *Revista Sociedade Brasileira de Medicina Tropical*. [Online] 2018;51(4): 479-484. Available from:
<https://www.ncbi.nlm.nih.gov/pubmed/30133631>
15. Scarcelli, B, Miranda, A, Espíndola, G, Nunes, M, Uehara, S. Clinical outcomes and risk factors for death from disseminated histoplasmosis in patients with AIDS who visited a high-complexity hospital in Campo Grande, MS, Brazil. *Revista da Sociedade Brasileira de Medicina Tropical*. [Online] 2018;51(2): 155-161. Available from: <http://www.scielo.br/pdf/rsbmt/v51n2/1678-9849-rsbmt-51-02-155.pdf>.
16. Disseminated Histoplasmosis, en Sanford antimicrobial therapy 2018.

Agradecimientos

Dra. Evelyn Pastuizaca, Médico residente de área Clínica e Infectología, Hospital IESS “Dr. Teodoro Maldonado Carbo” de Guayaquil.

Dra. Mayra Vaca, Médico residente de Hematología, Hospital IESS “Dr. Teodoro Maldonado Carbo” de Guayaquil.

Dra. Andrea Noboa, Médico Especialista de Hematología, Hospital IESS “Dr. Teodoro Maldonado Carbo” de Guayaquil.

Conflicto de Intereses

Los autores declaramos no tener conflicto de intereses.