REVISTA ECUATORIANA DE CIENCIA, TECNOLOGÍA E INNOVACIÓN EN SALUD PÚBLICA
Código ISSN 2588-0551
DOI: https://doi.org/10.31790/inspilip.v5i3.212

Reporte de caso:

# Choque séptico de origen biliar en la Unidad de Cuidados Intensivos

*Septic shock of biliary origin in the Intensive Care Unit*

Acceso Abierto

Citación

**Paredes-Guerrero P. et al. Choque séptico de origen biliar en la Unidad de Cuidados Intensivos. Revista científica INSPILIP V. (5), Número 3; 2021, Guayaquil, Ecuador.**

Paredes-Guerrero Paulo Andrés[a], pauloandrew@hotmail.es; Campoverde-Cordero Carlos Juanito[b,c], carlosjc383@gmail.com; Valenzuela-Villarreal Isaías Javier[a], javiervv9@gmail.com; Vizcaíno-Bautista Mauricio Vladimir[d], mau_ry1987@hotmail.com; Arias de la Vega Gissela Yolanda[e], bebepino989@gmail.com

a. Médico general en funciones hospitalarias. Hospital General San Vicente de Paul. Ibarra-Ecuador.
b. Especialista en Medicina Crítica y Terapia Intensiva, Universidad Central del Ecuador, Quito- Ecuador.
c. Médico especialista, Hospital General San Vicente de Paúl. Ibarra-Ecuador.
d. Médico, Universidad Técnica de Ambato. Ambato-Ecuador.
e.Médico, Centro de Salud B Ala 21 Taura, Fuerza Aérea Ecuatoriana. Guayas-Ecuador.

**Correspondencia:** Dr. Paulo Andrés Paredes Guerrero. **Email:** pauloandrew@hotmail.es

**Identificación de la responsabilidad y contribución de los autores:** los autores declaran haber contribuido de forma similar en la idea original (PP), diseño del estudio (CC,VI), recolección de datos (VM,AG), análisis de datos (PP,CC), redacción del borrador y redacción del artículo (VI,VM).

**Fecha de ingreso:** 20/07/2021; **Fecha de aprobación:** 02/09/2021;
**Fecha de publicación:** 05/01/2022

El autor declara estar libre de cualquier asociación personal o comercial que pueda suponer un conflicto de intereses en conexión con el artículo, así como el haber respetado los principios éticos de investigación, como por ejemplo haber solicitado las autorizaciones de la institución donde se realizó el estudio, permiso para utilizar los datos, consentimientos informados y en caso de tratarse de estudio observacionales y ensayos clínicos, autorización de un CEISH, ARCSA, Medio Ambiente, entre otros, de acuerdo a la categoría. Además, la licencia para publicar imágenes de la o las personas que aparecen en el manuscrito. Por ello INSPILIP no se responsabiliza por cualquier afectación a terceros, tampoco el INSPI como entidad editora, ni el Editor, la responsabilidad de la publicación es de absoluta responsabilidad de los autores.

## Resumen

Se presenta un caso de choque séptico de origen biliar en un paciente de sexo masculino de 76 años, con antecedente de colecistitis aguda y su correspondiente resolución quirúrgica. Ingresa a la Unidad de Cuidados Intensivos (UCI) del Hospital General San Vicente de Paúl, de Ibarra, con apoyo de dispositivo de ventilación con presión positiva, RASS -5 con efectos de sedoanalgesia, presencia de acceso venoso central yugular derecho, abdomen con presencia de bolsa de Bogotá y sonda vesical permeable. Luego de 16 días en UCI, a pesar de tratamiento médico, evoluciona tórpidamente y fallece. Cabe recalcar que no se efectuaron exámenes post mortem. En términos generales, la sepsis biliar constituye la disfunción multiorgánica originada en el contexto de infección de la vía biliar principal (VBP) o vía biliar accesoria (VBA). En este caso se revisa la cronología de un paciente con diagnóstico de choque séptico de origen biliar, la clínica y el manejo. En efecto, establecer el diagnóstico tardío de colecistitis aguda determina consecuencias graves como la perforación vesicular, sepsis grave o choque séptico de origen biliar con el mal pronóstico consecuente. El tratamiento es quirúrgico y consiste en colecistectomía, lavado quirúrgico y drenaje, e incluso en la reparación de las complicaciones que se presenten. Gran parte de la mejora en la mortalidad asociada con el shock séptico está relacionada con el reconocimiento precoz combinado con la reanimación con líquidos intravenosos y la administración de antibióticos.

**Palabras clave:** Colecistitis Aguda, Sepsis, Choque Séptico, Unidad de Cuidados Intensivos.

## Abstract

A case of septic shock of biliary origin is presented in a 76-year-old male patient with a history of acute cholecystitis and its corresponding surgical resolution. He was admitted to the Intensive Care Unit (ICU) of the San Vicente de Paul General Hospital, Ibarra, with the support of a positive pressure ventilation device, RASS -5 with effects of sedative analgesia, presence of right jugular central venous access, abdomen with presence bag of Bogotá and patent bladder catheter. After 16 days in the ICU, despite medical treatment, he progressed torpidly and died. It should be noted that postmortem examinations were not performed. In general terms, biliary sepsis constitutes multiorgan dysfunction originated in the context of infection of the main bile duct (VBP) or accessory bile duct (VBA). In this case, the chronology of a patient with a diagnosis of septic shock of biliary origin, the symptoms and the management are reviewed. Indeed, establishing the late diagnosis of acute cholecystitis determines serious consequences such as gallbladder perforation, severe sepsis or septic shock of biliary origin with the consequent poor prognosis. The treatment is surgical and consists of cholecystectomy, surgical lavage and drainage, and even in the repair of the complications that arise. Much of the improvement in mortality associated with septic shock is related to early recognition combined with intravenous fluid resuscitation and administration of antibiotics.

**Key words:** Acute Cholecystitis, Sepsis, Septic Shock, Intensive Care Unit.

## Introducción

La colecistitis aguda es la inflamación aguda de la vesícula biliar, en gran parte ocasionada por la obstrucción a nivel de cuello vesicular o cístico. En el 90 % a 95 % de los casos corresponde a una complicación de la colelitiasis. En efecto, la prevalencia de cálculos biliares va del 10 % al 15 % en adultos. La obstrucción se produce por un incremento en la presión en la vesícula biliar, la progresión a la colecistitis dependerá del grado de obstrucción y su duración 1,2.

En términos generales, los individuos con colecistitis aguda presentan dolor en el cuadrante superior derecho, fiebre y leucocitosis. El manejo de la patología incluye cuidados de apoyo y colecistectomía. El manejo de la perforación vesicular es el tratamiento quirúrgico (colecistectomía, lavado quirúrgico y drenaje). Por otro lado, existe otro tipo de colecistitis aguda, la colecistitis acalculosa aguda, en la que los cálculos no intervienen como factores causales. Los factores de riesgo de colecistitis acalculosa aguda incluyen cirugía, traumatismo, quemaduras y nutrición parenteral. Cabe recalcar el papel fundamental de las guías actuales para el tratamiento de la colangitis aguda y la colecistitis 3-6.

La sepsis se considera la respuesta orgánica frente a la infección que involucra una compleja interacción clínica, hematológica, inmunoinflamatoria y metabólica. Se considera una disfunción orgánica potencialmente mortal ocasionada por una respuesta del huésped, deficientemente regulada, a la infección. Resalta el predominio de la respuesta no homeostática del huésped a la infección, la potencial letalidad que supera la de una infección común y la necesidad de un diagnóstico precoz 7-9.

Se considera como sepsis biliar a la disfunción multiorgánica originada en el contexto de infección de la vía biliar principal (VBP) o vía biliar accesoria (VBA). Se evidencia, además, la presencia de dos o más de los siguientes signos: temperatura axilar de 38 grados centígrados, frecuencia cardíaca ≥90 latidos/min, frecuencia respiratoria ≥20 respiraciones/min o PaCO2 de 32; recuento de leucocitos ≥12.000 células/mm3, ≥4000 células/mm3, o ≥10 % de formas inmaduras. Signos asociados a la evidencia ultrasonográfica de dilatación de la vía biliar intrahepática o extrahepática, esta última considerada como colédoco mayor o igual de 7 mm en cualquier proyección10-12.

El tratamiento de la sepsis severa se fundamenta en la hidroterapia y antibioticoterapia, ya que la infección corresponde hasta en 95 % a bacterias gramnegativas y regularmente se evidencia más de un agente etiológico. Además, pueden considerarse como complicaciones en dichos tratamientos: biliomas, fístulas biliares, abscesos intraabdominales y absceso pancreático. En cuanto a las complicaciones quirúrgicas podemos mencionar: lesión pulmonar aguda, neumonía asociada a ventilador, síndrome de insuficiencia respiratoria progresiva del adulto (SIRPA), choque séptico refractario, entre otras propias del manejo en UCI por sepsis severa13.

## Reporte de caso

Se describe el caso de paciente masculino de 76 años, atendido en clínica particular, etnia indígena, instrucción primaria completa, profesión jornalero,

con antecedente de colecistitis aguda, colelitiasis sintomática, y su correspondiente resolución quirúrgica, colecistectomía, con absceso perivesicular subfrénico derecho. Se suma a los antecedentes que después de 72 horas de la cirugía paciente se sometió a segunda intervención quirúrgica, se realizó lavado de cavidad abdominal, al identificar sangrado digestivo con cobertura de fibrina en lesión, se realizó apertura de íleon terminal para drenaje de coágulos y cierre primario. Luego de cinco días se efectuó laparotomía con ileostomía en asa. Después de 72 horas, como consecuencia de complicaciones se efectuó ileostomía terminal con recolocación de drenes aspirativos en Winslow y a nivel retrovesical. Debido a la presencia de asas extremamente distendidas y aumento de presión abdominal se decide confección de funda de Bogotá. Tras valoración por servicio de cirugía general y médico intensivista se diagnosticó cuadro de sepsis de foco biliar. Paciente es ingresado a UCI de clínica particular, se inicia nutrición parenteral total, se realiza score de Sevilla con riesgo elevado, además, paciente presenta inestabilidad hemodinámica con requerimiento de vasoactivo.

Con estos antecedentes se procede a la valoración y al ingreso a la UCI del Hospital General San Vicente de Paúl, de Ibarra. El paciente ingresa con apoyo de dispositivo de ventilación con presión positiva, RASS -5, con efectos de sedoanalgesia, presencia de acceso venoso central yugular derecho, abdomen con presencia de bolsa de Bogotá, apósitos limpios, con sonda vesical permeable y miembros inferiores sin edemas, con pulsos presentes. La escala de APACHE II a las 24 horas fue de 29, con un 62,7 % de mortalidad esperada, escala SOFA: 16, escala de Padua: 7 (riesgo alto). Al examen físico: pupilas en 3 mm, isocóricas, presencia de acceso venoso central yugular derecho, ventilación pulmonar adecuada, en corazón no se auscultan soplos, presencia de sonda vesical permeable. En exámenes de laboratorio se evidencia GB: 28.24, GR: 3.51, hemoglobina: 10.4, hematocrito: 34, plaquetas: 501, segmentados: 85 %, glucosa: 107, urea: 55, creatinina:1.7, TGO: 46, TGP: 22, bilirrubina total: 1.58, bilirrubina directa: 0.83, Na: 146, K: 5.25, CL:107, PH: 7.34, PO2: 37, PCO2: 32, SAT: 77, HCO3: 17, Lac: 2.0.

El paciente desde su ingreso se maneja con esquema antimicrobiano empírico intravenoso (imipemen + fluconazol), por score Sevilla alto (15 días). A partir del séptimo día de hospitalización se inicia amikacina vía intravenosa por sospecha de germen multirresistente, se completaron seis días y se suspende ante resultado de cultivo de secreción de herida quirúrgica que reportó presencia de Enterococcus gallinarum (resistente a la amikacina y sensible a linezolid), por lo que se inicia linezolid. Al cumplir nueve días hospitalizado se toma cultivo de secreción traqueal y al día trece se obtiene resultado que reporta: Klebsiella pneumoniae sensible a amikacina, meropemem y ertapemem. Ante la escala clínica de infección pulmonar con valoración de siete se inicia antibioticoterapia de germen identificado con doble fármaco (meropenem + amikacina). El resultado de hemocultivos a las 48 horas no arrojó resultados preliminares y a los diez días no existió desarrollo bacteriano.

En los estudios de imagen se detalla radiografía de tórax realizada el día trece de hospitalización, en la que se observa aumento considerable de infiltrados en campo pulmonar derecho; luego de 24 horas se efectuó TAC de tórax y se evidencian signos de derrame pleural, aumento de infiltrados intersticiales y alveolares, por lo que se practicó toracocentesis diagnóstica y evacuatoria con salida de líquido serohemático, pulmón derecho 815 ml, pulmón izquierdo 537 ml (GRAM: no gérmenes bacterianos, BAAR: negativo, criterios de Light: trasudado).

El paciente cursó con inestabilidad a nivel cardiovascular con dosis supraóptimas de vasoactivo para mantener tensión arterial media de 60 mm Hg, presentó oliguria. En las últimas 24 horas previas a este suceso paciente cursa con choque de foco pulmonar y bradicardia súbita con posterior asistolia. Luego de 16 días en UCI, a pesar de tratamiento médico, evoluciona tórpidamente y fallece. Cabe recalcar que no se efectuaron exámenes post mortem (figura 1).

**Figura 1. Cronología de la patología**

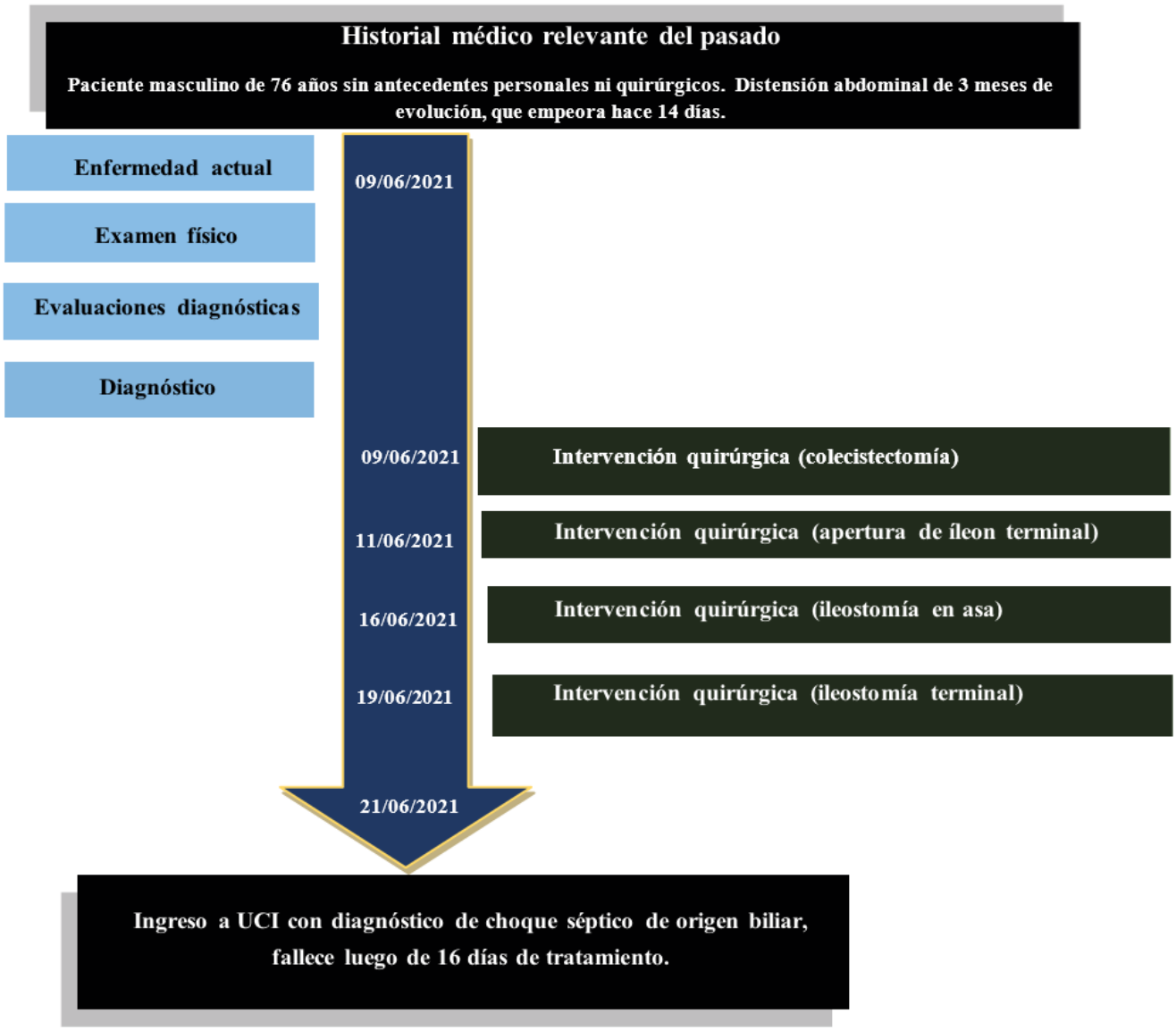


## Discusión

Nos encontramos frente a un caso de choque séptico de foco biliar con antecedente de colecistitis aguda y su correspondiente resolución quirúrgica, colecistectomía, con absceso perivesicular subfrénico derecho. El paciente luego de varias complicaciones ingresa a UCI y, a pesar del tratamiento, fallece luego de 16 días. Cabe subrayar que en la bibliografía se considera una tasa de mortalidad de la colangitis aguda de aproximadamente el 10 %, mientras que la de la colecistitis aguda inferior al 1% 3.

El tratamiento de primera línea de la colecistitis aguda es la colecistectomía temprana o urgente, con la colecistectomía laparoscópica como método preferido. En paciente de alto riesgo quirúrgico puede realizarse el drenaje percutáneo. En estos casos, después de la resolución de la inflamación aguda con el tratamiento médico y el drenaje de la vesícula biliar, se considera efectuar una colecistectomía para prevenir la recurrencia. En los pacientes con colecistitis alitiásica, la colecistectomía no siempre es necesaria, ya que la recurrencia de la colecistitis aguda alitiásica después del drenaje de la vesícula biliar es poco frecuente14. Efectivamente, al no contar con endoscopista pancreático biliar entrenado, se ha observado una mayor tasa de complicaciones: lesión hepática, hemorragia intraperitoneal y peritonitis biliar 15.

En el caso del paciente estudiado se evidenció una demora en el diagnóstico inicial y referencia a una unidad de mayor complejidad por su falta de

esperó varios días para consultar al médico. En efecto, las guías de práctica clínica y la bibliografía consultada refieren como el Gold estándar del manejo diagnóstico y terapéutico dentro de las primeras 24 horas de iniciado el cuadro 16,17. Por otra parte, el desempeño de los criterios de estratificación de riesgo descritos en las guías de la Sociedad Estadounidense de Endoscopia de Gastrointestinal y de la Sociedad Europea de Endoscopia Gastrointestinal se ha considerado inadecuado en pacientes con colecistitis calculosa aguda. Por lo que se ha sugerido el manejo de un modelo predictivo separado para la sospecha de coledocolitiasis en estos pacientes 1.

La discusión del Comité de Revisión de las Guías de Tokio concluyó que se sospecha de colecistitis aguda en presencia de signos de Murphy, hallazgos inflamatorios locales en la vesícula biliar como dolor y sensibilidad en el cuadrante superior derecho del abdomen, fiebre y hallazgos de reacción inflamatoria sistémica detectados por análisis sanguíneo. El diagnóstico de colecistitis aguda solo se puede realizar sobre la base de la ecografía, la tomografía computarizada o la gammagrafía (exploración HIDA). Por lo tanto, para el manejo de estos casos resulta fundamental considerar las pautas de Tokio para el tratamiento de la colangitis aguda y la colecistitis (TG13), que mejoran el diagnóstico de la enfermedad, la clasificación de la severidad, revisan la terapéutica antimicrobiana (IDSA guidelines 2010), optimizan la oportunidad y método de desobstrucción o tratamiento de la vía biliar y detallan un paquete de medidas para el manejo de la enfermedad. Los TG13 mejoraron la sensibilidad diagnóstica de colangitis aguda y colecistitis, y presentaron criterios con tasas de falsos positivos extremadamente bajos adaptados a la práctica clínica 2,3,16,18.

El caso estudiado fue manejado en la UCI según los protocolos vigentes. El tratamiento de la sepsis severa presentada se fundamentó en la hidroterapia y antibioticoterapia, ya que la infección se ocasiona hasta en 95 % a bacterias gramnegativas y normalmente existe más de un agente etiológico 13.

La sepsis grave y el shock séptico representan un importante desafío sanitario. Gran parte de la mejora en la mortalidad asociada con el shock séptico se relaciona con el reconocimiento temprano combinado, la reanimación con líquidos oportuna y la administración adecuada de antibióticos. Los principales objetivos de la reanimación incluyen el reabastecimiento intravascular, el mantenimiento de una presión de perfusión adecuada y el suministro de oxígeno a los tejidos. Para lograr estos objetivos, se requiere la evaluación de la capacidad de respuesta a los líquidos y las intervenciones complementarias, es decir, vasopresores, inotrópicos y transfusiones de sangre 19.

Con respecto a la terapéutica antibiótica instaurada, se consideró inicialmente (imipemen + fluconazol), y luego amikacina vía intravenosa por sospecha de germen multirresistente, como lo recomiendan las guías de práctica clínica. Llama la atención falla renal aguda (creatinina:1.7, urea. 55.9, IFG:38 ml/min/1.73 m2). Pero destaca el reporte de la presencia de Enterococcus gallinarum (resistente a la amikacina y sensible a linezolid), por lo que se inicia linezolid. Tras el reporte de Klebsiella pneumoniae sensible a amikacina, meropemem, ertapemem se considera (meropenem + amikacina). Sin embargo, con los controles periódicos de signos vitales y exámenes complementarios no se demostró una buena respuesta al tratamiento antibiótico.

La falta de autocuidado por parte del paciente retrasa varias semanas su acceso a la atención médica. Además, influye la automedicación y la falta de consulta médica en el retraso del manejo diagnóstico y terapéutico. En estos casos resulta fundamental regirse a protocolos internacionales en cuanto a la instauración de analgesia, antibioticoterapia y solicitud de estándar de oro para el manejo diagnóstico-terapéutico2. Se requiere la educación continua al paciente sobre el autocuidado, la importancia de acudir oportunamente a la atención médica.

## Conclusiones

El caso corresponde a colelitiasis no atendida oportunamente por consulta tardía, situación que condicionó a una evolución tórpida con sepsis y muerte del paciente, pese al manejo clínico en cuanto a antibioticoterapia y seguimiento mediante marcadores de infección en UCI. La presencia de un foco infeccioso abdominal sugiere que se creó un ambiente propicio para desarrollar sepsis. Por ello resulta fundamental el uso de Guías de práctica clínica y protocolos de manejo con niveles de evidencia adecuados para el manejo adecuado del paciente con colangitis, sepsis y shock séptico. Además, se requiere contar con insumos apropiados y profesionales capacitados en el diagnóstico y tratamiento médico-quirúrgico de

colecistitis y sus complicaciones.

**Conflicto de interés:** los autores declaran no tener conflictos de interés con la publicación de este artículo y que el contenido del manuscrito no ha sido publicado previamente.

**Fuente de financiamiento:** autofinanciado.

## Referencias

1. Reddy S, Jagtap N, Kalapala R, Ramchandani M, et al. Choledocholithiasis in acute calculous cholecystitis: guidelines and beyond. Ann Gastroenterol. 2021;34(2):247-252.
2. Yokoe M, Takada T, Strasberg SM, Solomkin JS, Mayumi T, Gomi H, et al; Tokyo Guidelines Revision Committee. TG13 diagnostic criteria and severity grading of acute cholecystitis (with videos). J Hepatobiliary Pancreat Sci. 2013 Jan;20(1):35-46.
3. Kimura Y, Takada T, Strasberg SM, Pitt HA, Gouma DJ, et al. TG13 current terminology, etiology, and epidemiology of acute cholangitis and cholecystitis. J Hepatobiliary Pancreat Sci. 2013 Jan;20(1):8-23.
4. Wilkins T, Agabin E, Varghese J, Talukder A. Gallbladder Dysfunction: Cholecystitis, Choledocholithiasis, Cholangitis, and Biliary Dyskinesia. Prim Care. 2017 Dec;44(4):575-597. doi: 10.1016/j.pop.2017.07.002. Epub 2017 Oct 5. PMID: 29132521.
5. Berruti D, Balsemao M. Colangitis séptica. En: Encares de paciente crítico. Eds: Burghi G, Cebey A, Verga F. Montevideo, Oficina del Libro. FEFMUR. 2015. P. 465-482.
6. Charcot M. De la fievre hepatique symptomatique—comparaison avec la fievre uroseptique. Lecons sur les maladies du foie des voies biliares et des reins. Paris: Bourneville et Sevestre; 1877. p. 176–185.
7. Salomão R, Ferreira BL, Salomão MC, et al. Sepsis: evolving concepts and challenges. Braz J Med Biol Res. 2019;52 (4):e8595.
8. Funk DJ, Parrillo JE, Kumar A. Sepsis and septic shock: a history. Crit Care Clin. 2009;25:83–101, viii. doi: 10.1016/j.ccc.2008.12.003.
9. Bone RC. The pathogenesis of sepsis. Ann Intern Med. 1991;115:457–469. doi: 10.7326/0003-4819-115-6-457.
10. Kell MR, Aherne NJ, Coffey C, Power CP, Kirwan WO, Redmond HP: Emergency surgeon-performed hepatobiliary ultrasonography. Br J Surg 2002; 89.
11. American College of Chest Physicians/Society of Critical Care Medicine. American College of Chest Physicians/Society of Critical Care Medicine. Consensus Conference: Definition for sepsis and organ failure and guidelines for the use of innovative therapies in sepsis. Crit Care Med 1992; 20: 864-74.
12. Abbout PA, Malet PF, Berlin JA, et al.. Predictors of common bile duct stones prior to cholecystectomy: a meta-analysis. Gastrointest Endosc 1996; 44: 450-55.
13. Santamaría AJR, Rodríguez WU, Sámano GM, et al. Perforación vesicular secundaria a hidrocolecisto y sepsis grave de origen biliar. Reporte de un caso y revisión de la literatura. Rev Hosp Jua Mex. 2009;76(1):40-43.
14.Tanaka A, Takada T, Kawarada Y, Nimura Y, Yoshida M, Miura F, et al. Antimicrobial therapy for acutecholangitis: Tokyo Guidelines. J Hepatobiliary Pancreat Surg. 2007; 14:59–67 (Clinical practice guidelines:CPGs).
15. Saad WE, Wallace MJ, Wojak JC, Kundu S, Cardella JF. Quality improvement guidelines for percutaneous transhepatic cholangiography, biliary drainage, and percutaneous cholecystostomy. J Vasc Interv Radiol. 2010; 21:789–95.
16. Mayumi T, Someya K, Ootubo H, Takama T, Kido T, Kamezaki F, et al. Progression of Tokyo Guidelines and Japanese Guidelines for management of acute cholangitis and cholecystitis. J UOEH. 2013 Dec 1; 35(4):249-57. doi: 10.7888/juoeh.35.249. PMID: 24334691.
17. Bar-Or, D, Carrick M, Mains C, Rael L, et al. Sepsis, oxidative stress, and hypoxia: Are there clues to better treatment? Redox Report, 20(5), 193-197. (27).
18.Takada T, Strasberg SM, Solomkin JS, Pitt HA, Gomi H, Yoshida M, Mayumi T, Miura F, Gouma DJ, Garden OJ, Büchler MW, Kiriyama S, Yokoe M, Kimura Y, Tsuyuguchi T, Itoi T, Gabata T, Higuchi R, et al.; Tokyo Guidelines Revision Committee. TG13: Updated Tokyo Guidelines for the management of acute cholangitis and cholecystitis. J Hepatobiliary Pancreat Sci. 2013 Jan;20(1):1-7.
19. Rocha LL, Pessoa CM, Corrêa TD, et al. Current concepts on hemodynamic support and therapy in septic shock. Braz J Anesthesiol. 2015 Sep-Oct; 65(5):395-402.