REVISTA ECUATORIANA DE CIENCIA, TECNOLOGÍA E INNOVACIÓN EN SALUD PÚBLICA
CÓDIGO ISSN 2588-0551
DOI: https://doi.org/10.31790/inspilip.v6i1.260

Reporte de caso

Choque séptico en paciente con poliquistosis renal y hepática: reporte de un caso

Septic shock in patient with renal and liver polycystic: a case report

Acceso abierto

Citación

Aguayo S, Checa M, Quizhpe V, Mosquera X, Guzmán R. et al. Choque séptico en paciente con poliquistosis renal y hepática. Revista científica **INSPILIP. 2022; 6 (1).**

Santiago Aguayo Moscoso [a], drsaguayo@gmail.com
Margarita Checa Sánchez [a], benjhamin.1716@hotmail.com
Viviana Paccha Quizhpe [a], vivieliza_1991@hotmail.com
Ximena Mosquera Pozo [a], xime-22-k@hotmail.com
Rafael Guzmán Ramírez [a], rafaelguzman198433@gmail.com
Miriam Puetate Ceballos [a], jccv24@hotmail.com
Tatiana Chalá Minda [a], tatyraquel19@gmail.com
Jorge Vélez Paez [a,b] , jorgeluisvelez13@hotmail.com
a. Hospital Pablo Arturo Suárez, Unidad de Terapia Intensiva, Centro de Investigación Clínica, Quito,Ecuador.
b. Universidad Central del Ecuador, Facultad de Ciencias Médicas, Quito, Ecuador.

Correspondencia: Dr. Santiago Aguayo. **Email:** drsaguayo@gmail.com

El autor declara estar libre de cualquier asociación personal o comercial que pueda suponer un conflicto de intereses en conexión con el artículo, así como el haber respetado los principios éticos de investigación, como por ejemplo haber solicitado las autorizaciones de la institución donde se realizó el estudio, permiso para utilizar los datos, consentimientos informados y en caso de tratarse de estudio observacionales y ensayos clínicos, autorización de un CEISH, ARCSA, Medio Ambiente, entre otros, de acuerdo a la categoría. Además, la licencia para publicar imágenes de la o las personas que aparecen en el manuscrito. Por ello INSPILIP no se responsabiliza por cualquier afectación a terceros, tampoco el INSPI como entidad editora, ni el Editor, la responsabilidad de la publicación es de absoluta responsabilidad de los autores.

Identificación de la responsabilidad y contribución de los autores: Los autores declaran haber contribuido de forma similar en la idea original, diseño del estudio, recolección de datos, análisis de datos, redacción del borrador y redacción del artículo (SAM, MCS, VPQ, XMP, RGR, MPC, TCM, JVP).

Fecha de Ingreso: 05/01/2022. **Fecha de Aprobación:** 05/04/2022. **Fecha de Publicación:** 05/05/2022.

Resumen

Varios trastornos hereditarios ocasionan el desarrollo de quistes renales. La forma más común, la enfermedad renal poliquística autosómica dominante (PQRAD), es un trastorno que se diagnostica con mayor frecuencia en adultos y es causado por una mutación en los genes PKD1, mutación más frecuente, (85 % de los casos) o PKD2. Esta enfermedad no solo se limita a los riñones, sino también al hígado, el páncreas y, de manera infrecuente, el corazón y el cerebro. A continuación, presentamos el caso de una paciente mujer, de 66 años, con poliquistosis renal y hepática en tratamiento dialítico, que desarrolló cuadro de choque séptico, que fue superado con posterior seguimiento en hospitalización.

Palabras clave: Sepsis. Riñón Poliquístico Autosómico Recesivo. Choque Séptico.

Abstract

Several inherited disorders cause the development of kidney cysts. The most common form, autosomal dominant polycystic kidney disease (ADPKD), is a disorder most commonly diagnosed in adults and is caused by a mutation in the most common PKD1 (85 % of cases) or PKD2 genes. This disease is not only limited to the kidneys, but also to the liver, pancreas, and rarely the heart and brain. Below, we present the case of a 66-year-old female patient with polycystic kidney and liver disease undergoing dialysis treatment who developed symptoms of septic shock, which was overcome with subsequent hospitalization follow-up.

Keywords: Sepsis, Polycystic Kidney, Autosomal Recessive. Shock, Septic.

Introducción

La PQRAD es una patología genética común presente en aproximadamente 1 de cada 1.000 nacidos vivos. Está caracterizada por el desarrollo progresivo de lesiones quísticas que invaden el parénquima renal y se considera, posteriormente, la tercera causa de insuficiencia renal terminal [1].

En el 85 % de los pacientes se ha identificado una mutación del gen PKD1 (cromosoma 16), con un cuadro clínico más grave secundario a la formación de quistes de manera más temprana, mientras que el resto de casos es secundario a la mutación del gen PKD2 (cromosoma 4), que se caracteriza por un cuadro clínico más lento [2].

Los pacientes desarrollan en ocasiones enfermedad hepática poliquística (PQH), usualmente relacionada con PQRAD, aunque raramente se presentan de manera aislada. A nivel hepático, estos quistes se expresan a partir de la quinta década de la vida, asintomáticos en la mayoría de los casos, con mayor frecuencia en el sexo femenino (4 a 1) [3,4].

En las Unidades de Cuidados Intensivos (UCI) los pacientes pueden desarrollar falla renal aguda, secundaria a sepsis, con tasas de mortalidad elevadas, acompañada de factores que exacerban su condición como la hipotensión, vasoconstricción renal y la infiltración de células inflamatorias en el riñón. Cabe destacar que los pacientes con falla renal crónica que se encuentran en diálisis y que ingresan a la UCI con sepsis presentan mayores probabilidades de mortalidad [5–7].

En Ecuador, para el año 2018, del total de defunciones, el 2,7% correspondió a pacientes con falla renal crónica [8].

En este trabajo de investigación se presenta el caso de una paciente, de 66 años, que ingresó con cuadro de insuficiencia renal crónica en terapia sustitutiva renal secundaria a poliquistosis renal y hepática, que desarrolló cuadro clínico de choque séptico.

Presentación del caso

Se trata paciente de una paciente femenina adulta mayor, de 66 años, con antecedentes clínicos de insuficiencia renal crónica, estadio 5, en tratamiento con diálisis trisemanal (desde hace 7 años), poliquistosis renal y hepática, enfermedad diverticular intestinal, anemia severa microcítica e hipocrómica, peritonitis bacteriana secundaria resuelta en noviembre del 2021 y pólipo hiperplásico de esófago.

La paciente ingresó al servicio de Medicina Interna para continuar su tratamiento dialítico (en dicho servicio le habían transfundido dos concentrados de glóbulos rojos por anemia). Mientras le realizan hemodiálisis reportan alza térmica no cuantificada, dolor abdominal y, posteriormente, desarrolló inestabilidad hemodinámica con choque que no revirtió a la administración de fluidos, por lo que ingresó a UCI, requiriendo soporte vasopresor (norepinefrina 0.05 ug/kg/min) (ver Tabla 1).

Al examen físico, paciente con escala de Glasgow 15/15, pupilas isocóricas reactivas a la luz, sin focalidad motora, autonomía respiratoria, pulsioximetría de 94 % (oxígeno suplementario a través de cánula nasal, FiO2 0,24), tórax simétrico, expansible, no ruidos añadidos, abdomen distendido, hepatomegalia (ver Figura 1), doloroso a la palpación, oligoanuria, con edema de miembros inferiores y superiores que deja fóvea.

Tabla 1. Laboratorio al ingreso					
Leucocitos:	19.230	**INR:**	1.06	**Procalcitona:**	12,4 ng/mL
Neutrófilos:	92,7 %	**TTP:**	34 seg	**Proteína C reactiva:**	21 mg/dL
Linfocitos:	480 (2,5 %)	**Glucosa:**	125 mg/dL	**AST:**	69 U/L
Hemoglobina:	8,5 g/dL	**Urea:**	83,50 mg/dL	**ALT:**	44 U/L
Hematocrito:	26,9 %	**Creatinina:**	3,11 mg/dL	**Bilirrubina total:**	1,5 mg/dL
Plaquetas:	58.000	**Sodio:**	139 mEq/L	**Bilirrubina directa:**	1,4 mg/dL
TP:	11.3 seg	**Potasio:**	3,1 mEq/L	**Bilirrubina indirecta:**	0,08 mg/dL
Gasometría: pH 7.41, pCO2 34, PO2 65, HCO3 21,6 , SO2 92,8 %, PAFI 271, lactato 1.8 Saturación venosa central: 62.9					
Examen de orina: leucocitos 25, nitritos +, proteínas 2+					
PCR SARS-CoV-2: negativo					

Figura 1. TAC de abdomen

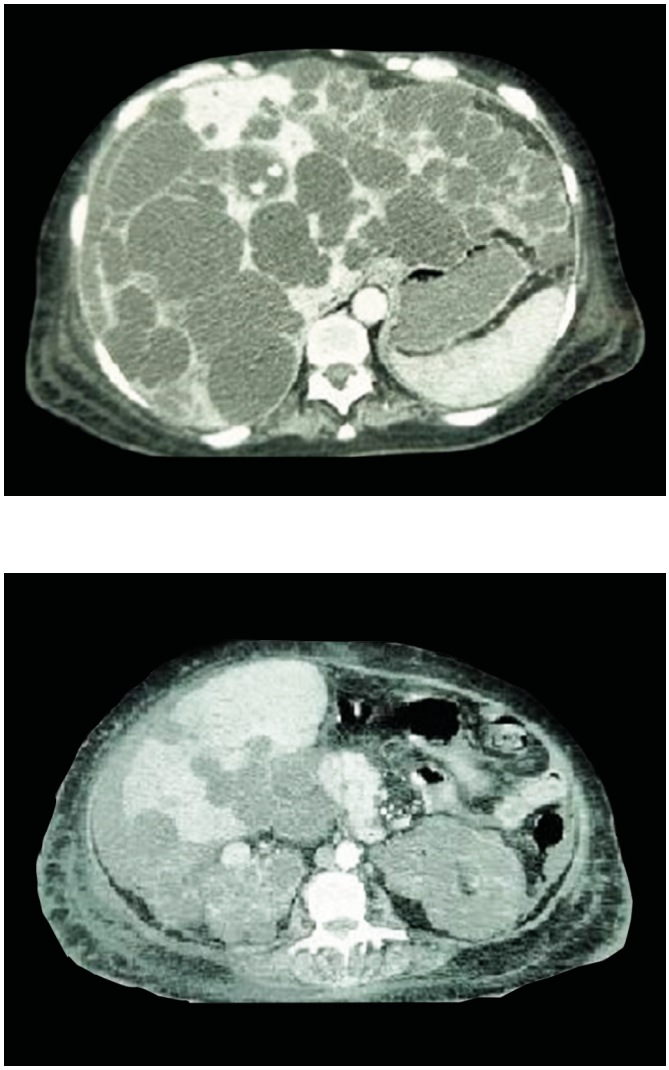

En TAC de abdomen se observan múltiples imágenes quísticas a nivel hepático y renal que abarcan casi la totalidad de ambos órganos.

Con el diagnóstico de choque séptico de foco abdominal, se inició cobertura antibiótica con base en carbapenémico. En los resultados de hemocultivos, se filió Escherichia coli multisensible, por lo que se desescaló a cefalosporina de 3ª generación (ceftriaxona).

Al tercer día de hospitalización en UCI, supera el choque y egresó en buenas condiciones al servicio de Medicina Interna con seguimiento por Nefrología (ver Tabla 2).

Tabla 2. Laboratorio al ingreso			
Leucocitos:	10.420	**Glucosa:**	129 mg/dL
Neutrófilos:	9.540	**Urea:**	180 mg/dL
Linfocitos:	360	**Creatinina:**	3,04 mg/dL
Hemoglobina:	10,7 g/dL	**Sodio:**	138 mEq/L
Hematocrito:	32,6 %	**Potasio:**	4,2 mEq/L
Plaquetas:	42.000		

Discusión

La PQRAD presenta una incidencia de 1 de 400-1.000 nacidos vivos, cabe destacar que los quistes se desarrollan y crecen de manera progresiva en el parénquima renal. Las principales manifestaciones renales son: dolor abdominal o lumbar, hematuria, hipertensión arterial y en ocasiones los pacientes presentan en un porcentaje menor infección del tracto urinario (ITU), litiasis, insuficiencia renal o masa renal palpable [9].

La paciente no presentó antecedentes familiares relacionados con esta patología. El fallo renal se reporta entre los 50-75 años, en nuestro caso la paciente empezó con tratamiento dialítico a los 59 años. Se reportan quistes en otras partes del cuerpo: hígado, páncreas, bazo, ovarios, aracnoides, entre otras. Estos hallazgos se determinan en estudios de imagen, como los indicados en este caso [9].

La PQH es una enfermedad congénita de los conductos biliares intrahepáticos, con el desarrollo de múltiples quistes a nivel hepático.

La PQH se relaciona más con PQRAD, se considera de predominio en el sexo femenino y puede presentarse de forma asintomática [3,10].

En los hallazgos tomográficos, se ha observado el compromiso tanto renal como hepático. En nuestro caso clínico se identificó un hígado incrementado de tamaño, con múltiples imágenes hipodensas a nivel de todo el parénquima hepático, riñones bilaterales con pérdida de morfología y presencia de quistes, sin mayor repercusión de la función hepática.

La proteinuria se ha relacionado con peor pronóstico renal e incremento de riesgo cardiovascular en PQRAD. La paciente refirió dolor abdominal, se considera la principal causa de dolor, la pielonefritis, infección quística, hemorragia quística o urolitiasis, datos que se descartaron en nuestro caso [11].

En el estudio de Fraile [10], reporta proteinuria (92,31%) e insuficiencia renal crónica terminal en el 89,58 % de los pacientes. Determinó hipertensión arterial en el 87,23 % de los pacientes enfermos, antecedente que no presentaba la paciente.

Además, la prevalencia de ITU fue superior en las mujeres, siendo las enterobacterias responsables del 94,12 % de los casos, con predominio de Escherichia coli como agente causal (70,59 %) [10,12,13], germen que se identificó en los hemocultivos y que recibió terapia dirigida, con respuesta adecuada.

Conclusión

La enfermedad renal poliquística es una entidad poco frecuente, pero que determina un porcentaje no despreciable de falla renal crónica, especialmente, en pacientes femeninas. El choque séptico se considera una complicación no común de esta enfermedad, sin embargo, determina alta morbilidad y mortalidad, convirtiéndose en un reto diagnóstico.

Financiamiento: recursos propios.

Conflictos de interés: los autores declaran no tener conflicto de interés.

Bibliografía

1. Irazabal M, Torres VE. Poliquistosis renal autosómica dominante. Nefrología: publicación oficial de la Sociedad Española Nefrología. 25 de marzo de 2011;2:38-51.

2. Ali H, Al-Mulla F, Hussain N, Naim M, Asbeutah AM, AlSahow A, et al. PKD1 Duplicated regions limit clinical utility of whole exome sequencing for genetic diagnosis of autosomal dominant polycystic kidney disease. Sci Rep. 11 de marzo de 2019;9(1):4141.

3. García GM, Alonso O del V. Poliquistosis hepática asintomática: a propósito de un caso. Revista Cubana de Medicina [Internet]. 16 de julio de 2020 [citado 22 de diciembre de 2021];59(3). Disponible en: http://www.revmedicina.sld.cu/index.php/med/article/view/492

4. Alshaikhli A, Al-Hillan A. Liver Cystic Disease. En: StatPearls [Internet]. Treasure Island (FL): StatPearls Publishing; 2021 [citado 22 de diciembre de 2021]. Disponible en: http://www.ncbi.nlm.nih.gov/books/NBK567739/

5. Bou Chebl R, Tamim H, Abou Dagher G, Sadat M, Ghamdi G, Itani A, et al. Sepsis in end-stage renal disease patients: are they at an increased risk of mortality? Annals of Medicine. 1 de enero de 2021;53(1):1737-43.

6. Pickkers P, Darmon M, Hoste E, Joannidis M, Legrand M, Ostermann M, et al. Acute kidney injury in the critically ill: an updated review on pathophysiology and management. Intensive Care Med. 1 de agosto de 2021;47(8):835-50.

7. Bellomo R, Ronco C, Mehta RL, Asfar P, Boisramé-Helms J, Darmon M, et al. Acute kidney injury in the ICU: from injury to recovery: reports from the 5th Paris International Conference. Annals of Intensive Care. 4 de mayo de 2017;7(1):49.

8. Nicole Stephanie RA, Christian Adrián VG. Prevalencia de insuficiencia renal crónica secundaria a poliquistosis. 2 de septiembre de 2020 [citado 22 de diciembre de 2021]; Disponible en: http://dspace.unach.edu.ec/handle/51000/6846

9. Poliquistosis Renal Autosómica Dominante | Nefrología al día [Internet]. [citado 27 de diciembre de 2021]. Disponible en: http://nefrologiaaldia.org/es-articulo-poliquistosis-renal-autosomica-dominante-321

10. Fraile Gómez P, García-Cosmes P, Corbacho Becerra L, Tabernero Romo JM. Análisis clínico de una población con poliquistosis renal autosómica dominante. Nefrología. 1 de enero de 2010;30(1):87-94.

11. Grantham JJ. Autosomal dominant polycystic kidney disease. New England Journal of Medicine. 2 de octubre de 2008;359(14):1477-85.

12. Idrizi A, Barbullushi M, Koroshi A, Dibra M, Bolleku E, Bajrami V, et al. Urinary tract infections in polycystic kidney disease. Med Arh. 2011;65(4):213-5.

13. Evans L, Rhodes A, Alhazzani W, Antonelli M, Coopersmith CM, French C, et al. Surviving sepsis campaign: International guidelines for management of sepsis and septic shock 2021. Critical Care Medicine. Noviembre de 2021;49(11):e1063.