CÓDIGO ISSN 2588-0551
DOI: https://doi.org/10.31790/inspilip.v6i1.269

Imágenes médicas

Tuberculosis peritoneal, diagnóstico tomográfico

Peritoneal tuberculosis, tomographic diagnosis

Acceso abierto

Citación

Lovato F, Herrera J, Núñez G, Jerez E, Raza E. Tuberculosis peritoneal, diagnóstico tomográfico. Revista científica **INSPILIP. 2022; 6 (1).**

Lovato Balseca Félix MD. [a,b] , felixlovato@hotmail.com
Herrera Defaz Jesenia MD. [b] , Kateherrera_d@yahoo.es
Núñez Flores Grace MD. [b] , gracepamela714@gmail.com
Jerez Cunalata Érik MD. [b] , ericivanjerez@gmail.com
Raza López Elisa MD. Esp. [b] , elisa85r@live.com
a. Servicio de Imagenología del Hospital General de Agudos Magdalena V. de Martínez, provincia de Buenos Aires, Argentina.
b. Centro Latinoamericano de Estudios Epidemiológicos y Salud Social, Ecuador.

Correspondencia: Félix Lovato **Email:** felixlovato@hotmail.com

El autor declara estar libre de cualquier asociación personal o comercial que pueda suponer un conflicto de intereses en conexión con el artículo, así como el haber respetado los principios éticos de investigación, como por ejemplo haber solicitado las autorizaciones de la institución donde se realizó el estudio, permiso para utilizar los datos, consentimientos informados y en caso de tratarse de estudio observacionales y ensayos clínicos, autorización de un CEISH, ARCSA, Medio Ambiente, entre otros, de acuerdo a la categoría. Además, la licencia para publicar imágenes de la o las personas que aparecen en el manuscrito. Por ello INSPILIP no se responsabiliza por cualquier afectación a terceros, tampoco el INSPI como entidad editora, ni el Editor, la responsabilidad de la publicación es de absoluta responsabilidad de los autores.

Identificación de la responsabilidad y contribución de los autores: Los autores declaran haber contribuido en idea original, parte metodológica, redacción del borrador y redacción del artículo (FL,JH,GN,EJ,ER)

Fecha de Ingreso: 27/08/2021. **Fecha de Aprobación:** 15/04/2022. **Fecha de Publicación:** 05/05/2022.

La tuberculosis peritoneal se considera una forma infrecuente de tuberculosis extrapulmonar. Se presenta sobre todo en pacientes con cirrosis, VIH+, diabetes mellitus, malignidad, en tratamiento con anti-TNF y en diálisis peritoneal.

Se ha observado en la tomografía axial computarizada (TAC) abdominal una combinación de signos caracterizada por: ascitis, implantes peritoneales y adenopatías. También puede apreciarse engrosamiento peritoneal [1].

En particular, el inconveniente de esta forma de tuberculosis reside en la dificultad para alcanzar su diagnóstico definitivo, ya que la sintomatología y las pruebas de imagen pueden resultar inespecíficas. Incluso en gran parte de casos es necesario recurrir a pruebas diagnósticas invasivas como la punción aspiración con aguja fina guiada con ecografía o TAC, para la correspondiente recolección de muestras biológicas para su diagnóstico [2].

A continuación, se describen los hallazgos imagenológicos de la tuberculosis extrapulmonar, peritoneal, por tomografía (Figura 1A y 1B). El tipo de estudio imagenológico idóneo se efectúa según la condición clínica de cada paciente. En la actualidad se ha demostrado la mayor sensibilidad de la tomografía para identificar lesiones extrapulmonares en comparación con la ecografía.

Figura 1A. Tomografía de abdomen

Figura 1A: Tomografía de abdomen con contraste oral y endovenoso en corte axial; *muestra líquido libre en cavidad abdominal (punta de flecha). Se observa engrosamiento y reticulación del omento mayor (flecha).*

Fuente: *Servicio de Imagenología del Hospital General de Agudos Magdalena V. de Martínez 2017- 2019.*

Figura 1B: Tomografía de abdomen y pelvis

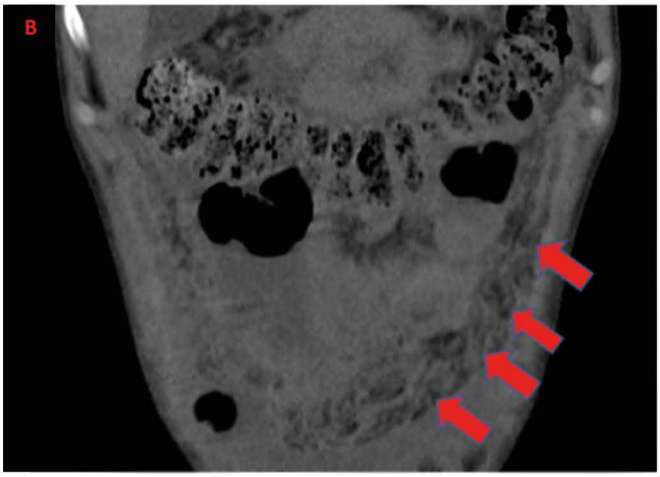

Figura 1B: Tomografía de abdomen y pelvis con contraste *endovenoso en corte coronal, observando engrosamiento y reticulación del peritoneo (flechas) con líquido abdominal (puntas de flecha).*

Fuente: *Servicio de Imagenología del Hospital General de Agudos Magdalena V. de Martínez 2017- 2019.*

Referencias bibliográficas

1. Wu DC, Averbukh LD, Wu GY. Diagnostic and therapeutic strategies for peritoneal tuberculosis: A Review. J Clin Transl Hepatol. 2019;7(2):140-8.

2. Putruele A. Tuberculosis extrapulmonar: un diagnóstico difícil. Revista Americana de Medicina Respiratoria, 18(3), 150-151. 2018.