REVISTA ECUATORIANA DE CIENCIA, TECNOLOGÍA E INNOVACIÓN EN SALUD PÚBLICA
CÓDIGO ISSN 2588-0551
DOI: https://doi.org/10.31790/inspilip.v6i1.277

Reporte de caso

Neumonía complicada con neumatocele: reporte de un caso

Complicated pneumonia with pneumatocele: a case report

Acceso abierto

Citación

Morales A, Herrera J, Silva Á, Salinas D, Arias R. Neumonía complicada con neumatocele: reporte de un caso Revista científica **INSPILIP. 2022; 6 (1).**

Morales Carrasco Álex [a,b], MD. MSc. tony2803@hotmail.es
Herrera Defaz Jesenia [b,c], MD. Kateherrera_d@yahoo.es
Silva Ponce Ángela [b], MD. angeliz6_@hotmail.com
Salinas González Daniela [b], MD. dhanycarito96@gmail.com
Arias Villalva Rubí [b], MD. rubiarias.28@gmail.com

a Posgradista en Emergencias y Desastres, Pontificia Universidad Católica del Ecuador, Quito, Ecuador.
b Centro Latinoamericano de Estudios Epidemiológicos y Salud Social, Ecuador.
c Médico residente del Servicio de Imagenología, Hospital General Latacunga, Latacunga, Ecuador.

Correspondencia: : Álex Morales **Email:** tony2803@hotmail.es

Identificación de la responsabilidad y contribución de los autores: Los autores declaran haber contribuido en idea original (MA, HJ), parte metodológica (SA, SD), redacción del borrador (AR, MA) y redacción del artículo (HJ, SA, SD)

Fecha de Ingreso: 27/08/2021. **Fecha de Aprobación:** 27/04/2022. **Fecha de Publicación:** 05/05/2022.

El autor declara estar libre de cualquier asociación personal o comercial que pueda suponer un conflicto de intereses en conexión con el artículo, así como el haber respetado los principios éticos de investigación, como por ejemplo haber solicitado las autorizaciones de la institución donde se realizó el estudio, permiso para utilizar los datos, consentimientos informados y en caso de tratarse de estudio observacionales y ensayos clínicos, autorización de un CEISH, ARCSA, Medio Ambiente, entre otros, de acuerdo a la categoría. Además, la licencia para publicar imágenes de la o las personas que aparecen en el manuscrito. Por ello INSPILIP no se responsabiliza por cualquier afectación a terceros, tampoco el INSPI como entidad editora, ni el Editor, la responsabilidad de la publicación es de absoluta responsabilidad de los autores.

Resumen

Los neumatoceles son espacios aéreos con pared fina contenidos dentro del parénquima pulmonar, se suelen presentar tras una neumonía y se asocian con infecciones bacterianas. En el presente artículo se presenta el caso de un paciente de sexo masculino, de 52 años, que ingresa con diagnóstico de neumonía por COVID-19, insuficiencia respiratoria aguda y choque distributivo. Luego de realizar exámenes de laboratorio, de imagen y cultivos. Se reporta en la tomografía de tórax neumatocele basal y bullas apicales en pulmón derecho. En este caso se optó por un plan terapéutico con base en soporte ventilatorio, antibioticoterapia y vasoactivos, además de videotoracoscopia y corrección del neumatocele. A pesar del manejo, el paciente fallece con cuadro de neumonía asociada a ventilación mecánica y septicemia.

Palabras Clave: COVID-19. SARS-CoV-2. Neumonía. Sepsis.

Abstract

Pneumatoceles are thin-walled air spaces contained within the lung parenchyma, they usually occur after pneumonia and are associated with bacterial infections. This article presents the case of a 52-year-old male patient admitted with a diagnosis of COVID-19 pneumonia, acute respiratory failure, and distributive shock. After performing laboratory tests, imaging and cultures. Basal pneumatocele and apical bullae in the right lung are reported in the chest tomography. In this case, a therapeutic plan based on ventilatory support, antibiotic therapy, and vasoactive agents was chosen, in addition to surgical resection of the pneumatocele. Despite management, the patient died with pneumonia associated with mechanical ventilation and septicemia.

Keywords: COVID-19. SARS-CoV-2. Pneumonia. Sepsis.

Introducción

Se denominan neumatoceles a los espacios aéreos con pared fina contenidos dentro del parénquima pulmonar y que en ocasiones presentan niveles líquidos. En efecto, se suelen presentar tras una neumonía y se asocian con infecciones por Staphylococcus aureus [1].

Cabe recalcar, que diferentes microorganismos se han relacionado con esta lesión, como por ejemplo: Neumococo, Mycobacterium tuberculosis o Pneumocystis [2].

Asimismo, pueden ser secundarios a traumatismos torácicos o barotrauma [3], cirugía o ventilación mecánica [1].

Se han reportado casos con poca frecuencia. De hecho, son más habituales en niños y lactantes, en ocasiones alcanzan gran tamaño, ocupando casi todo un hemitórax y simulando un neumotórax espontáneo [4].

En cuanto a la patogenia, se ha descrito un mecanismo valvular en la vía aérea que sería el responsable del ingreso de aire en la inspiración e impediría su salida, posibilitando el atrapamiento de aire dentro del parénquima, y que podría formarse por exudado inflamatorio, pared necrótica o ambos [4].

Por lo general, las lesiones desaparecen de forma espontánea en el transcurso de semanas, aunque en ocasiones, debido al tamaño de la lesión y la repercusión clínica secundaria, se requiere manejo quirúrgico o drenaje mediante catéter percutáneo o tubo de tórax [5].

Reporte de caso

Paciente masculino, de 52 años, nacido y residente Cotopaxi, no refiere antecedentes quirúrgicos. El paciente presenta cuadro respiratorio de diez días de evolución previo a su ingreso a un hospital de segundo nivel caracterizado por malestar general, acompañado de alza térmica y tos seca. Como antecedente destaca el hecho de que se realizó hisopado para determinar COVID-19 con resultado positivo, con el consecuente tratamiento domiciliario. A este cuadro se suma dificultad respiratoria, por lo que facultativo administra oxígeno domiciliario, hasta 15 litros por mascarilla reservorio.

El paciente fue referido a la Unidad de Cuidados Intensivos (UCI) del Hospital General del IESS Ambato para soporte ventilatorio y hemodinámico, debido a signos francos de insuficiencia respiratoria con mala mecánica ventilatoria. Se realizó la recepción de paciente orointubado con apoyo de ventilación mecánica en modo volumen control VT: 520 FR, 26 PEEP, 12 Tinp: 1.1, FIO2 100 %, con lo que logra saturaciones 87 % PAFI 78, hemodinámicamente inestable con apoyo de vasoactivo a dosis moderadas con TAM 76 mmHg, FC: 49 lpm. Su respuesta inflamatoria se manejó con esquema antibiótico: piperacilina más tazobactam.

Al examen físico de ingreso se registró tensión arterial: 120/70 mmHg, frecuencia cardíaca: 40 lpm, frecuencia respiratoria: 24 rpm temperatura: 36.5 °C, saturación O2: 84 % a 15 litros, pupilas isocóricas hiperreactivas a la luz y acomodación, presencia de tubo orotraqueal 7,5 cm 21 cm sobre comisura labial y tórax con expansibilidad disminuida. Presencia de vía central subclavia derecha, pulmones: murmullo vesicular conservado, corazón normocardico, rítmico, normofonéticos, presencia de sonda vesical con orina clara, paciente bajo sedoanalgesia con RASS -3 y BPS 3.

Se reportó en los exámenes de ingreso leucocitos: 8.620, hemoglobina:13.7 g/dl hematocrito: 41.5 %, neutrófilos: 88.8 %, plaquetas: 226.000, Na: 138 K: 4.18 Cl: 103.2, pH: 7.39; PCO2: 30; PO2: 66.6; HCO3: 21.3: EB: -1.3; SatO2: 90 %, creatinina: 1.12, urea: 40.

Cabe destacar que en la tomografía de tórax se evidenció patrón de vidrio esmerilado diseminado en ambos campos pulmonares que compromete el 75 % con pequeñas consolidaciones subsegmentarias y distribución periférica (Figura 1).

En consecuencia, se interconsultó al servicio de cirugía general y el paciente fue intervenido quirúrgicamente por presentar cuadro clínico de neumatocele.

Se efectuó videotoracoscopia y corrección de neumatocele, y se reportó como hallazgos: neumatocele de lóbulo superior derecho de 15 cm con tejido necrótico sin complicaciones. Posteriormente, paciente presenta mala evolución clínica con hipoxemia refractaria y acidosis respiratoria que no se revierte incluso modificando parámetros ventilatorios. Se reportaron scores de severidad (CKD-EPI: 69 mL/min/1,73m2, PaFiO2: 66 mmHg, APACHE II: 26 puntos, mortalidad 53,5 %, SOFA: 9 puntos, mortalidad 35 %).

En efecto, se diagnosticó neumonía por COVID-19, neumatocele, insuficiencia respiratoria aguda y choque distributivo.

Luego de la estabilización de la tensión arterial, se descontinuó vasopresor, además, debido a sangrado por tubo endotraqueal se adicionó al tratamiento antifibrinolíticos: ácido tranexámico y fitomenadiona. Conjuntamente, se transfundieron seis unidades de plasma fresco. Se inició soporte de catecolamina exógena con base en norepinefrina para mantener profilaxis antitrombótica, que se suspendió por trombocitopenia y alteración de tiempos de coagulación.

Con respecto a los resultados de laboratorio, cultivo y antibiograma de secreción traqueal se reportó KOH negativo, RT- PCR positiva para SARS-CoV2. En el hemocultivo se reportó Staphylococcus epidermidis resistente a ampicilina, eritromicina, oxacilina, penicilina.

Cabe destacar que el paciente permaneció con sedoanalgesia con base en midazolam más propofol y fentanilo para lograr, con lo que logra RASS y BPS objetivo, se intercaló con uso de relajante muscular, para acople ventilatorio.

El paciente permaneció hemodinámicamente inestable, con apoyo de vasopresor tipo norepinefrina, con tendencia a la bradicardia, línea roja con hemoglobina y hematocrito en rangos normales; se sostuvo la terapia antitrombótica con heparina de bajo peso molecular, plaquetas sin alteración. Luego de 14 días de hospitalización fallece por neumonía asociada a ventilación mecánica y septicemia.

Figura 1. Tomografía de tórax

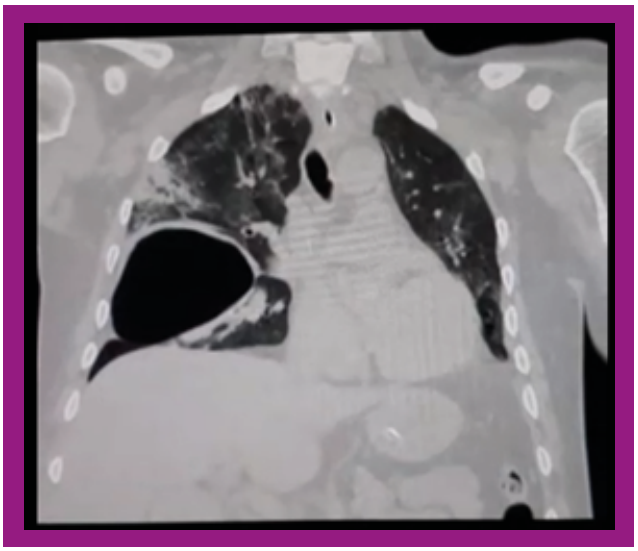

Se evidencia en tomografía de tórax patrón de vidrio esmerilado diseminado en ambos campos pulmonares, pequeñas consolidaciones su segmentarias y con distribución periférica. Además, neumatocele de lóbulo superior derecho de 15 cm.

Discusión

En el caso presentado se evidenció el cuadro clínico de un paciente adulto masculino, con diagnóstico de neumonía por SARS-CoV-2 confirmado por RT-PCR a su ingreso. Se evidenciaron signos francos de insuficiencia respiratoria, por lo que se resolvió el manejo avanzado de vía área y acoplamiento a ventilación invasiva.

En el transcurso de su hospitalización se realizó una tomografía de tórax, en la que se diagnosticó neumatocele y se efectuó la correspondiente resolución quirúrgica.

Cabe destacar que en el hemocultivo se reportó Staphylococcus epidermidis resistente a ampicilina, eritromicina, oxacilina y penicilina. En la literatura se ha descrito neumatocele por causas infecciosas, en particular por tuberculosis, Staphylococcus aureus, Streptococcus pneumoniae, Proteus mirabilis, Escherichia coli o Acinetobacter calcoaceticus [1].

Asimismo, neumatocele complicado por S. pyogenes en un paciente adulto coinfectado con influenza A [6]. Se suma a este caso la ventilación mecánica [1] y uso de presión positiva continua en las vías respiratorias (CPAP) [7,8,9], referidos también

como causa de neumatocele. Asimismo, se ha informado de neumatocele causado por CPAP nasal en niños [10] y después de la lobectomía [11].

A pesar de la técnica quirúrgica minuciosa, los neumatoceles pueden presentarse en pacientes con EPOC grave, fundamentalmente en aquellos con una relación FEV 1 /FVC menor a 0,5, ya que puede surgir expeditamente una presión muy elevada en las vías respiratorias [12].

Asimismo, se han identificado casos de neumatocele ocasionados por la administración de sorafenib, debido a la inhibición de STAT-3, que puede desencadenar la formación de neumatocele [15].

Además, la formación de neumatoceles en la tuberculosis pulmonar del adulto puede presentarse antes, durante o después del tratamiento antituberculoso [13,14].

Los tratamientos conservadores de neumatocele incluyen únicamente el seguimiento, la administración de antibióticos para prevenir la infección por atelectasias y necrosis [15,8,9] y el drenaje del quiste con catéter guiado por tomografía para eliminar el aire y el hematoma [16].

Aunque la resección quirúrgica también se ha informado en casos graves [17,16].

En el presente caso debido a la evolución y características particulares del paciente se efectuó videotoracoscopia y corrección quirúrgica del neumatocele. De hecho, en el posquirúrgico paciente cursó con mala evolución clínica, en estado de choque séptico refractario, con aumento súbito de parámetros de ventilador FIO2 100 %, sin lograr oximetrías de pulso objetivas, con uso de vasopresores sin lograr perfusión adecuada de tejidos periféricos.

Además, se observó evidente cuadro de choque séptico que no revierte a pesar de antibioticoterapia, se sumó una falla renal aguda oligúrica que no respondió al uso de diuréticos de ASA.

El paciente luego de cuadro de más de 27 días, y de su ingreso al servicio de UCI orointubado con parámetros ventilatorios altos, presentó complicaciones y desarrolló neumonía asociada a ventilación mecánica con septicemia por gérmenes multirresistentes, complicando su cuadro clínico. De hecho, se incrementó la respuesta inflamatoria y marcadores infecciosos. En consecuencia, luego de 14 días de hospitalización el paciente fallece debido a neumonía asociada a ventilación mecánica y septicemia, que desencadenó síndrome de distrés respiratorio agudo e insuficiencia respiratoria aguda grave y fallo multiorgánico.

Conclusión

El neumatocele puede desarrollarse por causas infecciosas, ventilación mecánica y uso de presión positiva continua en las vías respiratorias (CPAP), condiciones evidentes en el presente caso clínico. Cabe destacar que se han descrito casos de neumatocele en adultos, pero se presenta con mayor frecuencia en niños. Con respecto al diagnóstico y tratamiento de la neumonía se deben considerar los exámenes de laboratorio, de imagen y las medidas generales de tratamiento en el paciente hospitalizado, además del tratamiento antibiótico.

Financiación: Fondos propios.

Conflictos de interés: Los autores declaran no tener conflictos de intereses.

Referencias

1. Chen Z, Lian XH, Ye WQ, Wen KY, Chen JY, et al. Hallazgos en TC espiral de infección pulmonar inducida por inyección intravenosa de heroína. 2005; 25 (6):742-4.

2. Holland ET, Saulsbury FT. Chronic Pneumocystis carinii pneumonia associated with extensive pneumatocele formation in a child with human immunodeficiency virus infection. Pediatr Pulmonol. 2003; 35(2):144-6.

3. Yang TC, Huang CH, Yu JW, Hsieh FC, Huang YF.. Traumatic pneumatocele. Pediatr Neonatol. 2010 Apr;51(2):135-8. doi: 10.1016/S1875-9572(10)60024-1. PMID: 20417466.

4. Quigley MJ, Fraser RS. Pulmonary pneumatocele: Pathology and pathogenesis. Am J Roentgenol. 1988; 150:1275-7.

5. Hunt JP, Buechter KJ, Fakhry SM. Acinetobacter calcoaceticus pneumonia and the formation of pneumatoceles. J Trauma. 2000; 48(5):964-70.

6. Sano M, Shimamoto A, Ueki N, Sekino M, Nakaoka H, et al. Pneumatocele formation in a fatal adult pneumonia patient coinfected with Streptococcus pyogenes emm-type 3 and influenza A: a case report. BMC Infect Dis. 2020 Nov 26;20(1):892 .

7. Al-Ghafri M, Al-Hanshi S, Al-Ismaily S. Dos casos de neumatoceles en bebés con ventilación mecánica. Omán Med J. 2015 julio; 30 (4):299-302.

8. Fujibayashi Y, Ogawa H, Nishio W, Nishikubo M, Nishioka Y, et al. Pneumatocele triggered by continuous positive airway pressure after lung resection. Respir Med Case Rep. 2020 Jun 6;30:101119.

9. McGarry T, Giosa R, Rohman M, Huang CT. Pneumatocele formation in adult pneumonia. Chest. 1987 Oct 1;92(4):717-20.

10. De Bie HM, van Toledo-Eppinga L, Verbeke JI, Van Elburg RM.. Neonatal pneumatocele as a complication of nasal continuous positive airway pressure. Archives of Disease in Childhood-Fetal and Neonatal Edition. 2002 May 1;86(3):F202-3.

11. Sugimura A, Takahashi T, Sekihara K, Nagasaka S. Case of rapid formation of intraoperative pulmonary pneumatocele after lobectomy. Ann Thorac Surg. 2020 Oct;110(4):e331-e332.

12. Rabe KF. Global Initiative for chronic obstructive lung disease. Global strategy for the diagnosis, management, and prevention of chronic obstructive pulmonary disease. GOLD executive summary. Am J Respir Crit Care Med. 2007;176:532-55.

13. Wan-Hsiu L, Sheng-Hsiang L, Tsu-Tuan W. Pneumatocele formation in adult pulmonary tuberculosis during antituberculous chemotherapy: a case report. Cases J. 2009 Sep 9;2:8570.

14. Takata S, Yoshioka Y, Naitou H, Kouzuma K, Kinuwaki E. A case of pulmonary tuberculosis with multiple pneumatoceles in adult. Nihon Kokyuki Gakkai Zasshi. 2009 Feb;47(2):128-32.

15. Joseph L, Shahroor S, Fisher D, Goldberg S, Picard E. Conservative treatment of a large post-infectious pneumatocele. Pediatrics International. 2010 Oct;52(5):841-3.

16. Masatsugu O, Shuhei I, Yoshitomo O, Takuya F, Keiko U, et al.. Un caso de hemoptisis tras resección de cáncer de pulmón por neumatocele de rápida evolución. Jpn. J. Thorac. Cirugía. 2013; págs. 1069 - 1072.

17. Jackson CC, Bettolli M, De Carli C, Rubin S, Sweeney B. Thoracoscopic treatment of a neonatal traumatic pneumatocele. Journal of laparoendoscopic & advanced surgical techniques. 2008 Feb 1;18(1):170-3.

18. Sangro P, Bilbao I, Fernández-Ros N, Iñarrairaegui M, Zulueta J, et al. Pneumatocele during sorafenib therapy: first report of an unusual complication. Oncotarget. 2018 Jan 19;9(5):6652.