Revista Ecuatoriana de Ciencia, Tecnología e Innovación en Salud Pública

CÓDIGO ISSN 2588-0551
DOI: 10.31790/inspilip.v21i7.405

Reporte de Caso

Protothecosis: Informe de caso con énfasis en el diagnóstico microbiológico

Protothecosis: case report with emphasis on microbiological diagnosis

Acceso abierto

Citación

Abad J., Kozikova V., Ulloa J. Protothecosis: informe de caso con énfasis en el diagnóstico microbiológico.Protothecosis: Informe de caso con énfasis en el diagnóstico microbiológico. **INSPILIP. 2023; Vol. 7, Núm. 22.**

Revista científica INSPILIP. Volumen 7, Número 22, mayo - agosto de 2023.

El autor declara estar libre de cualquier asociación personal o comercial que pueda suponer un conflicto de intereses en conexión con el artículo, así como el haber respetado los principios éticos de investigación, como por ejemplo haber solicitado las autorizaciones de la institución donde se realizó el estudio, permiso para utilizar los datos, consentimientos informados y en caso de tratarse de estudio observacionales y ensayos clínicos, autorización de un CEISH, ARCSA, Medio Ambiente, entre otros, de acuerdo a la categoría. Además, la licencia para publicar imágenes de la o las personas que aparecen en el manuscrito. Por ello INSPILIP no se responsabiliza por cualquier afectación a terceros, tampoco el INSPI como entidad editora, ni el Editor, la responsabilidad de la publicación es de absoluta responsabilidad de los autores.

Patricio Vega Luzuriaga
EDITOR EN JEFE

Johanna Mora-Abad [a] , * cami_p2424@hotmail.com
Valeriya Kozikova [b] , valeriya.kozikova2906@ucuenca.edu.ec
Juan Ulloa Toral [c] , juanulloa64@hotmail.com

a. Laboratorio Clínico, SOLCA- Cuenca, Ecuador
b. Universidad de Cuenca, Cuenca, Ecuador
c. Patología Clínica, SOLCA - Cuenca, Ecuador.

***Correspondencia:** Mora Abad Johanna **Email:** cami_p2424@hotmail.com

Identificación de la responsabilidad y contribución de los autores: Los autores declaran haber contribuido de forma similar en la idea original (JM), diseño del estudio (JM,VK,JU), recolección de datos (JM,VK), análisis de datos (JM,VK), redacción del borrador y redacción del artículo (JM,VK,JU).

Fecha de Ingreso: 13/4/2023.
Fecha de Aprobación: 5/5/2023.
Fecha de Publicación: 5/5/2023.

Resumen

Introducción: Protothecosis es una infección producida por algas del género *Prototheca* spp. Provoca infecciones que pueden ser primarias, pero principalmente infecciones oportunistas en individuos con algún tipo de inmunosupresión, con manifestaciones clínicas inespecíficas. Presentamos un caso clínico de infección por *Prototheca* spp. el cual constituye el primer caso reportado en Ecuador. **Caso clínico**: el presente artículo describe un paciente 33 de años de edad, con antecedente de inmunosupresión por linfoma/ leucemia linfoblástica aguda de células B, con recidiva de la enfermedad y en tratamiento con quimioterapia; registra episodios de alzas térmicas y úlceras en tejidos blandos. Es hospitalizado y mediante exámenes microbiológicos, montaje microscópico en fresco y hemocultivos se detecta la infección por *Prototheca* spp. Debido a que es una infección poco frecuente, es necesario tener en consideración este agente causal como responsable de procesos febriles en paciente con algún tipo de inmunosupresión.**Conclusiones:** *Prototheca* spp.,es un microorganismo oportunista poco frecuente que, aparece como agente causal de infecciones invasivas. Uno de los pilares para el diagnóstico oportuno, es contar con personal capacitado para la identificación microbiológica de las estructuras poco habituales del agente etiológico, para un manejo terapéutico adecuado y eficaz.

Palabras clave: Protothecosis, Algaemia, Cáncer, Antifúngicos, Úlcera, Cultivo.

Abstract

Introduction: Prototecosis is an infection caused by algae of the genus Prototheca spp. It causes infections that may be primary, but mainly opportunistic infections in individuals with some type of immunosuppression, the clinical manifestations being nonspecific. We present a clinical case of infection by Prototheca spp. this is the first case reported in Ecuador. Clinic case: In this article describes a 33-year-old mixed race male patient with a history of immunosuppression due to B-cell lymphoma/acute lymphoblastic leukemia, with disease recurrence and being treated with chemotherapy; present episodes of fever and soft tissue ulcers. He is hospitalized and through microbiological examinations, fresh and blood cultures infection with Prototheca spp. is detected. This being a rare infection, it is necessary to take into consideration this causative agent as responsible for febrile processes in patients with some type of immunosuppression. Conclusions: Prototheca spp., is a rare opportunistic microorganism that appears as the causative agent of invasive infections. One of the pillars for timely diagnosis is to have trained personnel for the microbiological identification of the unusual structures of the etiological agent, allowing adequate and effective therapeutic management.

Keywords: *Protothecosis, Algaemia, Immunosuppresion, Cutaneous, Antifungal.*

Introducción

Los microorganismos del género *Prototheca*, son una especie de alga clorofílica, frecuentes en áreas tropicales; es una infección de tipo cosmopolita. Se han descrito varias especies, sin embargo, las que producen infecciones y enfermedad en el ser humano son: Prototheca wickerhamii y Prototheca zopfii; afectan a individuos inmunocompetentes e inmunosuprimidos, en donde los últimos tienen mayor susceptibilidad y riesgo de presentar cuadros graves. Son saprófitas en agua dulce, salada, residual, materia en descomposición de tipo orgánico y el tracto gastrointestinal. Pueden generar infecciones por contacto de la piel traumatizada con las fuentes potenciales[1-2].

Su reproducción es de tipo asexual; el citoplasma de las células maduras pasa por un proceso de división que genera endosporas (tecas), las cuales, a medida que se desarrollan, aumentan de tamaño; el número de endosporas que alcanza varía de 2 a 20, la "mórula". Estas estructuras se observan en las muestras clínicas para el diagnóstico microbiológico. Al momento de la identificación de colonias, las especies de *Prototheca* spp., pueden ser confundidas con diferentes hongos como: *Candida* spp, *Criptococcus neoformans*, *Blastomyces dermatidis*, *Histoplasma capsulatum*, *Paracoccidioides brasiliensis*, etc[3]. Debido la similitud estructural con los hongos, se emplea como tratamiento principal los antifúngicos como los derivados azólicos y anfotericina B[1,4], aunque no es un esquema específico.

Se recomienda el uso de diferentes métodos de diagnóstico, debido a que *Prototheca* spp. puede ser identificada incorrectamente como otro microorganismo o puede ser fácilmente cubierta por otro tipo de bacterias y hongos, cuando se realiza el cultivo de las fuentes contaminadas. Las pruebas que se pueden emplear, pueden ser la asimilación de carbohidratos y otros métodos como la inmunofluorescencia directa y MALDI-TOF (Matrix-Assisted Laser Desorption/Ionization-Time-Of-Flight: desorción/ionización láser asistida por matriz de tiempo de vuelo)[5].

Todd et al. ha reportado alrededor de 211 casos de infección humana publicados hasta 24 de abril de 2017. Se ha informado de casos en todos los continentes, excepto Antártida. En América del Sur fueron encontrados 19. Con base en el artículo publicado por Muñoz Estrada VF, et al. las especies más frecuentes son: *Prototheca wickerhamii* (71.8%), seguida de *Prototheca zopfii* (6.8%)[6,7].

Presentación del caso

Este artículo describe un paciente de sexo masculino, mestizo, de 33 años, procedente de la provincia del Oro, diagnosticado de linfoma/leucemia linfoblástica aguda de células B, que presenta recidiva y progresión de la enfermedad, cursaba en el momento del ingreso tratamiento quimioterápico con esquema FLAG-IDA (fludarabina, citarabina, idarrubicina) y G-CSF (factor estimulante de las colonias de granulocitos), con mala respuesta al tratamiento. Refiere múltiples ingresos hospitalarios por cuadros de neutropenia febril (agranulocitosis y pancitopenia) y neumonías, presenta desde hace meses, absceso en la región glútea, que ha sido tratada con drenaje.

El paciente es hospitalizado por cuadro de neutropenia febril, con un probable foco infeccioso en tejidos blandos por la presencia de una úlcera de presión/celulitis de la región glútea de forma bilateral. Se realizan análisis de laboratorio y estudios microbiológicos: con hemocultivos, cultivos de secreción purulenta de la ulcera de la región glútea, ecografía de tejidos blandos; recibe

antibioticoterapia empírica con vancomicina sin obtener una respuesta clínica favorable por lo que se rota el antibiótico a claritromicina y meropenem. Los exámenes complementarios mostraron (Tabla 1):

Tabla 1. Resultados de los exámenes realizados al paciente:

Leucocitos:	**440 x mm^3 ***
Segmentados:	**90.9%***
Linfocitos	**6.8%**
Monocitos	**2.3%**
Hemoglobina:	**6.8 gr/dl***
Plaquetas:	**4000 x mm^3***
Procalcitonina:	0.18 ng/ml
Proteína C Reactiva:	4.92 mg/dl
Glucosa:	113 mg/dl
Urea:	22 mg/dl
Creatinina:	0.30 mg/dl
Ácido úrico:	4.3 mg/dl
Sodio:	134 mEq/L
Potasio:	4.1 mEq/L
Cloro:	101 mEq/L
Calcio:	9.40 mg/dl

Posterior a las 48 del ingreso, los hemocultivos de catéter venoso central y periférico resultaron positivos, y el cultivo de la secreción purulenta resulto negativo. De los hemocultivos se realizó resiembra en medios sólidos, sin crecimiento en las primeras 24 horas; por lo que se procede a realizar un examen fresco directo (observación directa de la muestra con el microscopio de luz) de la botella de hemocultivo, observando estructuras similares a los esporangios con endosporas. Figura 1.

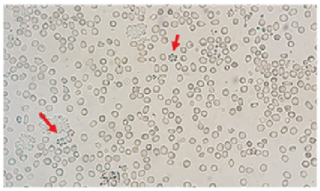

Figura 1. Estructuras de *Prototheca* spp, extendido en fresco de hemocultivo.

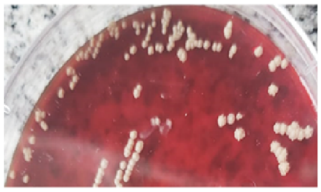

Figura 2. Segundo cultivo: crecimiento de colonias de aspecto levaduriforme de color blanco.

Posteriormente, se realizó un cultivo secundario en agar sangre, observándose, a las 48 horas colonias de aspecto levaduriforme, color blanco que con el paso de tiempo adquieren una coloración amarillenta, elevada y estrellada. Figura 2.

Con los datos clínicos y los hallazgos microbiológicos, se llegó al diagnóstico de algaemia por Prototheca spp., por lo que se inició tratamiento antifúngico con fluconazol.

Durante el seguimiento, se tomó muestras de la secreción purulenta de la ulcera de la región glútea (Figura 3), y se solicitaron cultivos de la secreción y hemocultivos cada 3 días.

Figura 3. Úlcera de la región glútea.



Figura 4. Estructuras de *Prototheca* spp.

Se realizaron extendidos en fresco de la secreción purulenta, observándose estructuras de Prototheca. Figura 4.

Tanto, hemocultivos como los cultivos de la secreción purulenta, mostraron persistencia del agente etiológico en cuatro ocasiones; por lo que en el manejo terapéutico realizan un cambio en el esquema, empleando voriconazol. Completados 28 días de tratamiento, se realizó un nuevo cultivo de la ulcera de la región glútea, en la cual no se aisló el microorganismo, sin embargo, el examen en fresco mostraba aun estructuras de *Prototheca* spp. Siete días después, se realizó un nuevo control, resultando el cultivo y el examen en fresco, negativos, con lo que se terminó el tratamiento antifúngico.

Discusión

El paciente presentó desde meses atrás, ulceras en la región glútea, de las cuales no se lograba identificar microbiológicamente ningún tipo de microorganismo; esto puede ser debido a un periodo de incubación prolongado que presentan este tipo de microorganismos. Según Nelson AM y Neafire RC, el tiempo de desarrollo de la infección o enfermedad clínica suele durar de semanas a meses[8]. En un artículo, publicado por Torres HA, et al. se analizó un total de 13 casos, de pacientes con cáncer y protothecosis: 7 pacientes (54 %), tenían una neoplasia hematológica maligna, 6 pacientes recibían quimioterapia (46 %) y un paciente tenía neutropenia (14 %) en el curso de la infección; de forma similar, el paciente del caso clínico cursaba con una enfermedad oncohematológica, por lo que recibía tratamiento quimioterápico, resultado del cual desarrolló neutropenia, la cual es uno de los factores favorecedores para el desarrollo de la infección[9].

El diagnóstico de protothecosis en el caso presentado, se realizó mediante el montaje microscópico en fresco, en donde a partir de una muestra tomada del hemocultivo positivo, se observaron células esféricas, con septación interna,

que indicaba la presencia de las endosporas. Al igual que en el estudio publicado por Takano M, que describía el caso de una paciente que tenía fiebre recurrente y pancitopenia, con hemocultivo positivo, al realizar la tinción de Gram se encontró la presencia de esporangios elípticos. Tienen la capacidad de crecimiento en agar Sabouraud y agar sangre, a 25-35 ºC [10,11]; en el caso del paciente descrito, el crecimiento se dio en agar sangre a las 72 horas de incubación, de las muestras tomadas de las úlceras ubicadas en la región glútea, así como del hemocultivo positivo. Se puede realizar una diferenciación entre *Prototheca zopfii*, que suele ser de mayor tamaño que *Prototheca wickerhamii*, la cual a su vez tiene la mórula (estructura que forman las esporangiosporas) con mayor simetría que *P. zopfii*[12,13].

Existen limitaciones en la terapéutica ya que los datos sobre posibles terapias se extraen de casos aislados, serie de casos y estudios in vitro. Sin embargo, debido a su similitud con los hongos (presencia de alrededor de 4 % de ergosterol en la membrana), pueden emplearse los antifúngicos, con diferentes rangos de susceptibilidad (presentan resistencia a 5-fluorocitosina y sensibilidad variable a caspofungina, fluconazol). Los medicamentos que mayor eficacia presentan en casos localizados, es la anfotericina B y derivados azólicos; en casos diseminados se utiliza anfotericina B, por vía intravenosa. El tiempo que va durar el tratamiento, dependerá de varios factores como: respuesta clínica, gravedad de la infección y los factores de riesgo que presente el paciente; sin embargo, el tiempo recomendado es un mes de tratamiento. El tratamiento es controvertido, debido a la dificultad relacionada con la interpretación de las pruebas de susceptibilidad in vitro y la falta de puntos de corte clínicos. No existen tampoco pruebas de control de calidad[14,15,16].

Es así, que en el estudio publicado por Fang W, et al., se identificó prototecosis en 18 pacientes de los cuales 9 presentaban inmunosupresión. La medicación antifúngica utilizada fue: itraconazol (en 6 pacientes), anfotericina B (en 4), fluconazol (en 4), voriconazol (en 4), ketoconazol (en 2), tetraciclina (en 2) y amikacina (en 1); en 4 pacientes fue utilizada una terapia multimedicamentosa. El tratamiento fue exitoso en 15 pacientes y fracasó en 3[17]. Otro estudio, realizado en una unidad de quimioterapia oncológica, por Khan MID, et al., en tres pacientes, encontraron la presencia de Prototheca spp. mediante hemocultivos, y fueron tratados con anfotericina B liposomal, con una respuesta exitosa frente al tratamiento. Palaniappan PA, et al., presentó el caso de un paciente de 52 años de edad, con diagnóstico de protothecosis, que recibió itraconazol intravenoso, en conjunto con vancomicina y ceftazidima para prevenir infecciones bacterianas asociadas[18,19].

En nuestro caso, el paciente, recibió tratamiento con fluconazol, 7 días después se cambia a voriconazol, por 1 mes y medio; para el día 28 del tratamiento, se seguían observando las estructuras en el examen en fresco, pero ya no existía un crecimiento en los cultivos, lo que indica respuesta favorable al tratamiento. A pesar de ser una infección más frecuente en pacientes inmunodeprimidos, se pueden presentar casos en pacientes inmunocompetentes, con periodos de incubación que pueden durar de semanas a meses. La presentación clínica más común son las lesiones cutáneas, en extremidades y cara, la literatura los describe de tipo papulares, eritematosas, exudativas o costrosas con ulceraciones. Se ha documentado casos posteriores a intervenciones quirúrgicas en el túnel carpiano, y tratamientos con instrumental contaminado. Puede presentarse el caso de "algaemia", que cursa con fiebre, escalofríos y sepsis[20,21].

Conclusiones

Prototheca spp., es un microorganismo oportunista poco frecuente que, aparece como agente causal de infecciones invasivas, sobre todo en pacientes inmunosuprimidos, con cuadros graves de sepsis e incluso la muerte. Uno de los pilares para el diagnóstico oportuno, es contar con personal capacitado para la identificación microbiológica de las estructuras poco habituales del agente etiológico, para un manejo terapéutico adecuado y eficaz. El paciente fue diagnosticado con una infección por protothecosis mediante la observación de estructuras de la mórula y tecas en el microscopio, y se estableció un esquema de tratamiento de fluconazol y voriconazol, con una evolución favorable.

Aspectos Bioéticos

El presente caso clínico se presentó con la aprobación del Comité de Bioética Institucional del Instituto del Cáncer Solca – Cuenca, con total confidencialidad de los datos personales

del paciente y con el respectivo consentimiento informado.

Revisión por pares

El manuscrito fue revisado por pares ciegos y fue aprobado oportunamente por el Equipo Editorial de la revista INSPILIP.

Disponibilidad de datos y materiales

Los datos que sustentan este manuscrito están disponibles bajo requisición al autor correspondiente.

Conflicto de intereses

Los autores declaran no tener conflictos de intereses.

Contribución de los autores

Las distintas fases de las investigación fueron realizadas por los autores, que contribuyeron de igual forma en todo el proceso.

Fuente de financiamiento

Este estudio fue autofinanciado. Conflicto de intereses Los autores declaran no tener conflictos en la publicación del presente manuscrito.

Referencias bibliográficas

1. Bonifaz A. Micología médica básica. 4ª edición. Editorial McGrawHill. 2012.

2. Jagielski T., Lagneau PE. Protothecosis. A pseudofungalinfection. Journal de Mycologie Médicale. 2007; 17(4): 261-270. Disponible en: https://www.academia.edu/9491993/Protothecosis_A_pseudofungal_infection.

3. Kano R. Emergence of Fungal-Like Organism: Prototheca. Mycopathologia. 2019. Disponible en: https://pubmed.ncbi.nlm.nih.gov/31401758/.

4. Todd JR, Matsumoto T, Ueno R, Murugaiyan J, Britten A, King JW, et al. Medical phycology 2017. Medical Mycology.; 2018 56(1): 188-204. Disponible en: https://academic.oup.com/mmy/article/56/suppl_1/S188/4996167?login=false.

5. Muñoz-Estrada VF, Mayorga-Rodríguez JA, Navarro-Hernández CA. Cutaneous protothecosis in immunosuppressed patients: a series of 14 cases. Med Cutan Iber Lat Am. 2018; 46(1): 13-16. Disponible en: https://www.medigraphic.com/cgi-bin/new/resumenI.cgi?IDARTICULO=79607.

6. Barros SA. Protothecosis: Agent Characterization and Pathogenesis.(Tesis doctoral)*. Instituto de Ciencias Biomédicas Abel Salazar. Universidade do Porto. 2010.

7. Nelson AM, Neafie RC. Protothecosis. Hunter's Tropical Medicine and Emerging Infectious Diseases. (2020): 659-661. Disponible en: https://www.sciencedirect.com/science/article/pii/B9780323555128000843.

8. Torres HA, Bodey GP, Tarrand JJ, Kontoyiannis DP. Protothecosis in patient with cancer: case series and literature review. Clinical Microbiology and Infection. 2003; 9(8): 786-792. Disponible en: https://www.clinicalmicrobiologyandinfection.com/article/S1198-743X(14)64067-2/fulltext.

9. Arenas R. Micología médica ilustrada. 5ª edición. Editorial McGrawHill. 2014.

10. Takano M, Hoshi S, Nagai K, Ishidaira H, Onozaki M, Satoh K, Makimura K. The first case of human protothecosis caused by Prototheca zopfii in Japan. Journal of Infection and Chemotherapy. 2014; 20(10): 647-649. Disponible en: https://www.jiac-j.com/article/S1341-321X(14)00227-X/fulltext.

11. Murray PR, Rosenthal KS, Pfalles MA. Microbiología médica. 7ª edición. Editorial Elsevier. 2013.

12. Pal M, Abraha A, Rahman T, Dave P. Protothecosis: an emerging algal disease of humans and animals. Int. J. LifeSc. Bt. Pharm. Res. 2014;3(4):1-13.

13. Lu Y, Zhang X, Ni F, Xia W. Cutaneous Protothecosis with Meningitis Due to Prototheca wickerhamii in an Immunocompetent Teenager: Case Report and Literature Review. IDR. julio de 2021;Volume 14: 2787-2794.

14. Lass-Flörl C., Mayr A. Human Protothecosis. Clin Microbiol Rev. (2007); 20(2): 230-242. Disponible en: https://www.ncbi.nlm.nih.gov/

pmc/articles/PMC1865593/.

15. Fernández NB, Taverna CG, Vivot M, Córdova S, Paravano L. First bloodstream infection due to Prototheca zopfii var. hydrocarbonea in an inmunocompromised patient. Medical Micology Case Reports (2019);24: 9-12. Disponible en: https://www.sciencedirect.com/science/article/pii/S2211753918301258.

16. Rajan A., Vasant Pai V., Shukla P. Cutaneous protothecosis in an immunocompetent host. Indian Journal of Dermatology, Venerology and Leprology. (2020); 86(4): 414-417. Disponible en: https://ijdvl.com/cutaneous-protothecosis-in-an-immunocompetent-host/.

17. Wang F, Feng P, Lin Y, Chen X, Xu D, Wang Z, et al. Human Cutaneous Protothecosis: A Case Report and Review of Cases from Mainland China, Hong Kong, and Taiwan. Mycopathologia.2018;183(5):821-828.

18. Khan ID, Sahni AK, Sen C, Gupta RM, Basu C. Outbreak of Prototheca wickerhamii algaemia and sepsis un a tertiary care chemotherapy oncology unit. Medical Journal Armed Forces India. 2018; 74(4): 358-364. Disponible en: https://www.ncbi.nlm.nih.gov/pmc/articles/PMC6224639/.

19. Palaniappan PA, Abot CA, Mohd Tap R, Amran F. Protothecosis algaemia in a patient presenting with septic arthritis: A rare case of Prototheca zopfii isolated from Malaysia. IDCases. 2021;24: e01121. Disponible en: https://www.ncbi.nlm.nih.gov/pmc/articles/PMC8065273/.

20. Seok JY, Lee Y, Lee H, Yi SY, Oh HE, Song JS. Human Cutaneous Protothecosis: Report of a Case and Literature Review. The Korean Journal of Pathology. (2013); 47(6): 575-578. Disponible en: https://www.ncbi.nlm.nih.gov/pmc/articles/PMC3887161/.

21. Mayogra J., Barba-Gómez JF, Verduzco-Martínez AP, Muñoz-Estranda VF, Welsh O. Protothecosis. Clinics in Dermatology. (2012):30(4): 432-436. Disponible en: https://pubmed.ncbi.nlm.nih.gov/22682193/.