

Reporte de caso:

## Diverticulitis de Meckel en adulto, resolución laparoscópica

### *Adult Meckel's diverticulitis by Laparoscopic route*

Acceso Abierto

Citación

**Yépez-Yerovi F. et al.** Diverticulitis de Meckel en adulto, resolución laparoscópica. Revista científica INSPILIP.2021. Vol. 5, Número 1. DOI: 10.31790/inspilip.v5i1.7

**Yépez-Yerovi** Fabián Eduardo<sup>1,2</sup>, fe.yepez@uta.edu.ec; **Viteri-Carrillo** Juan Pablo<sup>1,2</sup>, jupaviteri33@gmail.com; **Domínguez-Verdezoto** Michelle Alexandra<sup>3</sup>, m.a.dominguezverdezoto@gmail.com; **Morales-Jaramillo** Katherine Yessenia<sup>3</sup>, katysk18@gmail.com

1. Cirujano General, Hospital General del IESS de Ambato, Ecuador.
2. Docente Titular Carrera Medicina Universidad Técnica de Ambato, Ecuador.
3. Estudiante de Pregrado, Universidad Técnica de Ambato, Ecuador

**Correspondencia:** Fabián Eduardo Yépez Yerovi. **Email:** fe.yepez@uta.edu.ec

**Nivel de contribución y grado de responsabilidad:** Los autores han declarado su aporte de forma similar en la idea original conjuntamente con el diseño de estudio (**FY, JV, MD, KM**), además la recolección de datos (**FY, JV, MD, KM**), y análisis e interpretación de datos (**FY, JV, MD, KM**), redacción de borrador y redacción del artículo (**FY, JV, MD, KM**). Todos los autores revisaron y aprobaron la versión final del artículo.

**Fecha de ingreso:** 14/06/2020

**Fecha de aprobación:** 26/02/2021

**Fecha de publicación:** 05/04/2021

### Resumen

Las complicaciones asociadas a un divertículo de Meckel se presentan en la mayoría de los casos en pacientes pediátricos, no obstante, un adulto puede padecerlas de forma rara e inusual, presentando o no sintomatología. Puede iniciar en determinados casos con un cuadro de abdomen agudo. Se la considera como una anomalía congénita resultante de la obliteración incompleta de la porción más proximal del conducto onfalomesentérico, que resulta en varias anomalías, entre ellas el divertículo de Meckel, siendo el responsable en sobremanera de las malformaciones del saco vitelino. Caso clínico: se describe el caso de divertículo de Meckel en una paciente femenina de 33 años con antecedentes de un adenoma hipofisario en tratamiento con cabergolina. Ingresó por presentar dolor en mesogastrio irradiado a fosa ilíaca derecha y flanco derecho sin tener causa aparente, además se acompaña de náuseas que llegan al vómito por dos ocasiones; tras ser valorada se decide su ingreso a quirófano con una impresión diagnóstica de apendicitis aguda. Conclusiones: el diagnóstico de un divertículo de Meckel resulta complicado debido al cuadro clínico que presenta la paciente, aunando una baja sensibilidad y especificidad de los exámenes de imagen, a pesar de ser infrecuente en adultos, es importante su sospecha en el diagnóstico diferencial.

**Palabras clave:** Divertículo Ileal, Diverticulitis, Inflamación, Enfermedades Diverticulares.

El autor declara estar libre de cualquier asociación personal o comercial que pueda suponer un conflicto de intereses en conexión con el artículo, así como el haber respetado los principios éticos de investigación, como por ejemplo haber solicitado las autorizaciones de la institución donde se realizó el estudio, permiso para utilizar los datos, consentimientos informados y en caso de tratarse de estudio observacionales y ensayos clínicos, autorización de un CEISH, ARCSA, DIS, Medio Ambiente, entre otros. Además la licencia para publicar imágenes de la o las personas que aparecen en el manuscrito. Por ello, el INSPI, la revista, ni el autor, no se responsabilizan por cualquier afectación a terceros, la cual será de absoluta responsabilidad de los autores

## Abstract

Meckel's diverticulum is presented most of cases in pediatric patients, however, an adult can have it, but it's rare and unusual. If the adult present symptoms, them will start similar as an acute abdomen. It should be consider that Meckels diverticulim is a congenital anomaly resulting from incomplete obliteration of the most proximal portion of the omphalomesenteric duct, which results in several abnormalities including Meckel's diverticulum, being largely responsible for yolk sac malformations. Clinical case: the case of Meckel's Diverticulum is described in a 33-year-old female patient with a history of a pituitary adenoma undergoing treatment with Cabergoline, who was admitted for mesogastric pain wich was irradiated to right flank and right fossa iliac without apparent cause, also it was accompanied by nausea that leads to vomiting twice. After being evaluated, they decided her admission to the operating room with diagnostic of Acute Appendicitis. Conclusions: the diagnosis of a Meckel's diverticulum is so complicated due to the symptoms presented by the patient, combining a low sensitivity and specificity of the imaging tests, despite being uncommon in adults, its important to considerer in the differential diagnosis.

**Key words:** Meckel Diverticulum , Diverticulitis , Inflammation, Diverticular Diseases .

## Introducción

El divertículo de Meckel es una anomalía congénita del tracto digestivo, con frecuencia se presenta en niños por ser una anomalía congénita, debido a la obliteración incompleta de la porción proximal del conducto onfalomesentérico.(1) En los adultos las complicaciones de un divertículo de Meckel son inusuales, esta patología se encuentra en el 2 % de la población y aproximadamente el 4 % de pacientes desarrolla síntomas durante toda su vida, debido a complicaciones asociadas, tales como sangrado, obstrucción, diverticulitis y perforación, dando un cuadro clínico de abdomen agudo.(2)(3) En los adultos la tasa de complicaciones aproximadamente es del 4 %, con predominio más en el sexo masculino con una relación 2:1 respecto al sexo femenino; además, se encuentra localizado a 60 cm proximales a la válvula ileocecal en adultos. (4) Debido a las complicaciones que esta patología pueda presentar, existe un número limitado de estudios que se han centrado en esta

afectación en cuanto a la población adulta. Uno de los estudios que describe la problemática se realizó en pacientes adultos, que se sometieron a extirpación quirúrgica de un divertículo de Meckel complicado en un hospital europeo; el estudio contó con un total de 37 pacientes, los que se sometieron a una extirpación del divertículo de Meckel, 24 fueron hombres y 13 fueron mujeres, resultados que exponen la relación hombre - mujer de 1.8:1, demostrando así que se evidencia mayor prevalencia en hombres para esta patología.(2)

Entre las complicaciones más frecuentes se encuentran tres que son: la obstrucción intestinal, la diverticulitis y la hemorragia gastrointestinal. De los 37 pacientes con divertículos de Meckel complicado, señalados en el estudio mencionado, 35,1 % de pacientes presentaron como complicación diverticulitis, de igual manera un 35,1 % presentó obstrucción del intestino delgado y un 29,8 % presentó sangrado gastrointestinal. (1) Otro tipo de complicación muy poco frecuente es la obstrucción mecánica del intestino delgado por enterolitos de Meckel; estos son formaciones de piedras que permanecen en el divertículo, se forman a partir de la precipitación del calcio en el medio alcalino del intestino delgado y la liberación de estos puede ocasionar una obstrucción mecánica, para su diagnóstico la visualización de estos enterolitos es aún más rara, debido a que no todos los cálculos son radiopacos y para su tratamiento estos enterolitos necesitan de una diverticulectomía quirúrgica o la resección intestinal segmentaria con anastomosis en caso de que se presente la complicación.(5) Debido a su baja prevalencia, no es considerado entre los principales diagnósticos diferenciales en patologías quirúrgicas abdominales, pero al interpretar los exámenes complementarios con signos de obstrucción del intestino delgado y sangrado gastrointestinal se debe sospechar su presencia. (6)

Las manifestaciones clínicas son inespecíficas y dependerán de la complicación que se desarrolle para su expresión; en el caso de la hemorragia, esta se ocasiona por la secreción ácida del tejido ectópico gástrico o bien puede existir una secreción alcalina del tejido ectópico pancreático. Estos pacientes presentan hematoquecia, fatiga, irritabilidad y dolor abdominal, el examen físico de estos pacientes suele aportar datos no muy relevantes y las hemorragias que presentan pueden ser intermitentes, lo cual dificulta su diagnóstico. Otra de

las complicaciones es la obstrucción, en este caso los pacientes debutarán con dolor abdominal, distensión, náuseas y vómito, al examen físico suele encontrarse un abdomen distendido, sensible a la palpación con ruidos hidroaéreos disminuidos o inclusive datos de peritonitis, y en el caso de que la complicación sea la diverticulitis, se presentará sintomatología como fiebre dolor náuseas y vómito, muchas veces puede confundirse con una apendicitis, ya que a la exploración física se encontrará sensibilidad a la palpación, rigidez y signo de rebote. (7)

En general entre los principales signos y síntomas que se presentaron en los pacientes del estudio mencionado anteriormente se encuentra el dolor abdominal en un 100 % de los casos, vómitos en un 50 %, distensión abdominal en un 33 % y fiebre en un 33 % (1).

Estos divertículos son verdaderos, pues presentan todas las capas de la pared intestinal debido a una persistencia embriológica del extremo proximal del conducto onfalomesentérico. Se describe que aproximadamente el 60 % de los divertículos de Meckel tiene mucosa ectópica con más predominio de mucosa gástrica y también presencia de tejido ectópico pancreático.(4)

### Presentación del caso

Paciente femenina de 33 años presenta dolor abdominal, de inicio cólico, localizado en mesogastrio de tres horas de evolución, que se irradia a flanco y fosa ilíaca derecha sin causa aparente, se acompaña de náuseas que llegan al vómito en dos ocasiones y disuria. En sus antecedentes presenta adenoma hipofisiario en tratamiento con cabergolina, sin antecedentes quirúrgicos, ni alergias. No tiene gestas previas, ni hijos vivos, pero sí un aborto. La fecha de su última menstruación es el 4 de noviembre del 2019.

Ingresa con signos vitales dentro de los rangos de normalidad. Durante el examen físico se encuentra consciente, orientada, hidratada, mucosas orales húmedas, sistema cardiopulmonar normal, abdomen con ruidos hidroaéreos disminuidos, doloroso a la palpación en hipogastrio y fosa ilíaca derecha con defensa muscular involuntaria, signos de: McBurney positivo, Bloomberg positivo, Rovsing positivo, Dumphy positivo; puntos ureterales positivos. Extremidades sin presencia de edemas.

En el servicio de Emergencia se le administró 100 mg de tramadol con 100 ml de solución salina al 0,9 % y

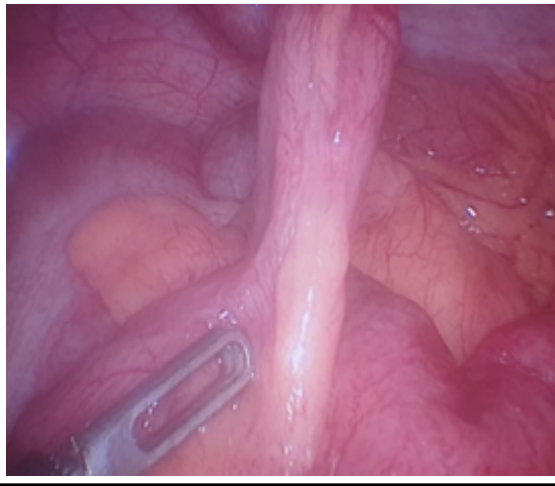
se solicitaron exámenes de laboratorio. En la biometría hemática se encontró como único dato positivo, una leucocitosis de 13.200 células por milímetro cúbico; mientras que el examen de química sanguínea y examen microscópico de orina no presentaron alteraciones. Posteriormente se le realizó una ecografía de abdomen y pelvis, cuyo reporte indica litiasis renal bilateral, se interconsultó al servicio de cirugía y se descartó la necesidad quirúrgica.

La paciente pide el alta voluntaria y al día siguiente regresa a la casa de salud por persistencia del dolor, al momento de la evolución han pasado 24 horas desde su inicio, y dicho dolor se manifiesta de la misma forma. Se repiten los exámenes de laboratorio, y destaca la leucocitosis de la biometría hemática, siendo esta de 13.900 células por milímetro cúbico. Los resultados de otros exámenes solicitados se encuentran en rangos normales. Se administra analgesia e hidratación y se interconsulta al servicio de cirugía, que decide su ingreso con impresión diagnóstica de apendicitis aguda.

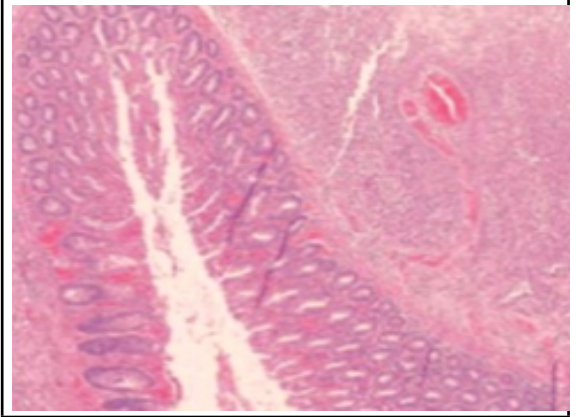
Se programa una laparoscopia diagnóstica e ingresa con diagnóstico preoperatorio de apendicitis aguda y durante el procedimiento quirúrgico se obtienen los siguientes hallazgos: plastrón conformado por epiplón íleon terminal colon ascendente, divertículo con absceso de aproximadamente 10 cm, divertículo de Meckel (**figura 1**) de base ancha a 1 metro 10 cm de la válvula ileocecal, se encontró perforado, además se evidenció líquido seropurulento en fondo de saco de Douglas; y el apéndice se encontraba en excelentes condiciones, razón por la que el diagnóstico posoperatorio correspondió a divertículo de Meckel. Se realizó una apendicectomía incidental laparoscópica, colocación de autosutura, excéresis de divertículo de Meckel (**figura 2**), y lavado de cavidad abdominal.

El servicio de anatomía patológica reporta de la pieza quirúrgica de divertículo de Meckel (**figura 3**): se recibe formación nodular de 4 x 1,2 x 1 centímetro, superficie externa amarillenta con fina vasculatura y escaso tejido homogéneo adherido al corte, espesor parietal de 0,6 centímetros, mucosa amarillenta con pliegues conservados. Pared intestinal con una zona de necrosis total de la pared perforada, resto de pared: serositis aguda (**figura 4**). Mientras que del apéndice cecal reporta: apéndice cecal CE 6 x 0.7 centímetros con meso de 4,5 x 2 centímetros, superficie externa amarillenta con fina vasculatura, al corte espesor parietal de 0,2 centímetros, luz dilatada que contiene material fecal, mucosa amarillenta (**figura 5**).

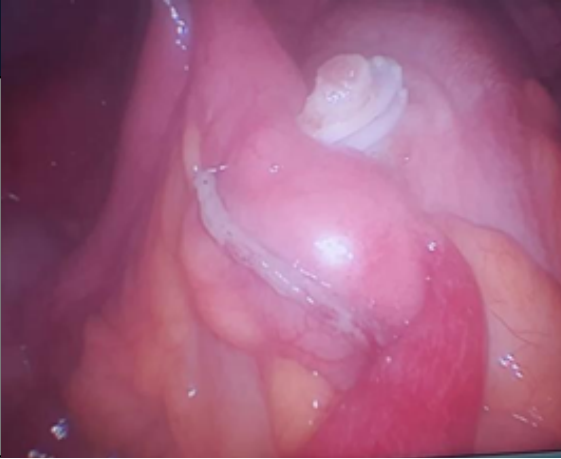**Figura 1. Divertículo de Meckel**



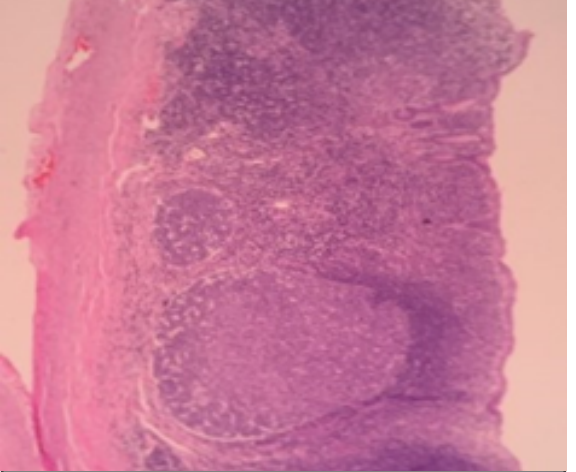
**Figura 4. Placa histopatológica divertículo de Meckel.**



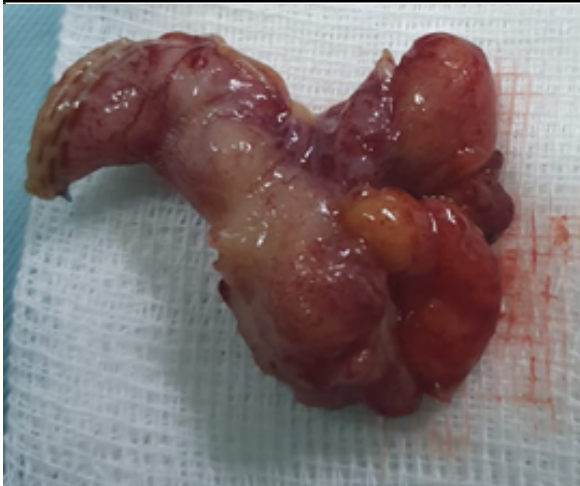**Figura 2. Autosutura de divertículo de Meckel, clips de polímero de apendicectomía incidental.**



**Figura 5. Placa histopatológica apéndice cecal.**



**Figura 3. Pieza quirúrgica: divertículo de Meckel resecaado.**



### Discusión

El caso presentado corresponde a una paciente femenina adulta que acude a emergencia con dolor abdominal acompañado de náuseas, vómito y disuria. Se le diagnostica litiasis renal bilateral, con apoyo diagnóstico de ecografía de abdomen. El segundo diagnóstico se realizó al momento que acudió nuevamente al servicio, siendo este el de apendicitis aguda. Diagnóstico que es compatible con las manifestaciones clínicas que presenta, sobre todo por los signos apendiculares positivos y leucocitosis franca que reportó la biometría hemática. Al momento de su ingreso, a quirófano, para efectuar una apendicectomía se encuentra como hallazgo incidental la presencia de un divertículo de Meckel perforado. La literatura menciona que un 13 % a 31 % de estos producen peritonitis con un cuadro clínico similar a la apendicitis aguda y suelen encontrarse durante intervenciones

El diagnóstico de divertículo de Meckel representa un reto

diagnóstico para los médicos, debido a que la mayoría son asintomáticos, y si existen manifestaciones clínicas se presentan en algunos casos como complicaciones: obstrucción mecánica del intestino delgado, diverticulitis o hemorragia digestiva. En el caso descrito el diagnóstico preoperatorio fue de apendicitis aguda por los signos de inflamación resultado de la perforación, cuyo origen puede ser la secreción del tejido gástrico o pancreático ectópico, por la presencia de obstrucción. (9)

La gammagrafía con Tecnecio 99 tiene una alta sensibilidad y especificidad en población pediátrica elevando su precisión administrando un antagonista del receptor de histamina tipo dos, pero es reducida su disponibilidad. Mientras que otros exámenes complementarios de imagen presentan baja sensibilidad y especificidad, tales como el ultrasonido, rayos X, angiografía, tomografía computarizada o resonancia magnética. Sin embargo, no carecen de valor, pues estos pueden demostrar la presencia de obstrucción del intestino delgado, y así encontrarse un divertículo de Meckel en las intervenciones quirúrgicas que se realicen para tratar la obstrucción.(10)

Para un divertículo de Meckel diagnosticado por descubrimiento incidental aún no existe una recomendación clara del manejo, pero en caso de perforación, inflamación o hemorragia se debe realizar resección intestinal.(9) En el caso expuesto el manejo fue adecuado, con evolución satisfactoria. Se realizó mediante exéresis de divertículo de Meckel, además de una apendicetomía incidental laparoscópica.

Al diagnosticar apendicitis aguda no es común realizar un diagnóstico diferencial con un divertículo de Meckel debido a las razones expuestas anteriormente. No podemos descartar alteraciones del conducto onfalomesénterico como el divertículo de Meckel, solo tomando en cuenta su incidencia, a pesar de ser infrecuente un divertículo de Meckel sintomático en la edad adulta.

### Conclusión

La dificultad del diagnóstico de un divertículo de Meckel se basa en el cuadro clínico inespecífico y la baja sensibilidad y especificidad de los exámenes complementarios de imagen. A pesar de que es poco común en adultos, el caso presentado demuestra la importancia de su sospecha en el diagnóstico diferencial de un abdomen agudo, que puede ser más bien la

**Fuente de financiamiento:** Propio de los autores.

### Referencias

1. González-Urquijo M, Espino-Rodríguez M, Romero-Dávila A, Rodarte-Shade M, Gil-Galindo G. Persistence of a vitelline artery on a Meckel's diverticulum as a cause of bowel infarction. *Clin J Gastroenterol*. 2019; 13: 386 – 92.
2. Parvanescu A, Vruzzi M, Voron T, Tilly C, Zinzindohoué F, Chevallier J, et al Complicated Meckels diverticulum, presentation models in adults. *Medicine (Baltimore)*. 2018; 97(38):e12457.
3. Garcia-Quijada J, Bustamante C, Carabias A, Valle A. Case report: Diverticulitis complicating a giant Meckel's diverticulum. *Int J Surg Case Rep*. 2019;65:209-212.
4. Diaz M, Mendoza E. Prevalencia de las complicaciones del divertículo de Meckel y su tratamiento quirúrgico en un hospital de alta complejidad en el periodo 2018-2019. *Cir. parag*. 2019. 43( 3 ): 16-18.
5. Wauters L, Peeters K, Van Hootegeem A, Goetstouwers P, Delvaux P, Callens J, et al Meckel's enterolith: a rare cause of mechanical small bowel subobstruction. *Acta Gastroenterol Belg*. 2018; 81(4): 534-537.
6. Chatterjee A, Harmath C, Vendrami CL, Hammond NA, Mittal P, Salem R, et al Reminiscing on Remnants: Imaging of Meckel Diverticulum and its complications in adults. *AJR Am J Roentgenol*. 2017; 209(5): 287- 296.
7. Ruíz-Celorio M, Higuera-de la Tijera F, Pérez-Torres E. El divertículo de Meckel. *Rev.Med.Hosp.Gen. Mex*. 2014; 72(92): 88-92.
8. Decanini TCÓ, Ruiz FBM, Vega JM, Maldonado GEL, Obregón MJG. Abordaje laparoscópico-asistido transumbilical (TULA) en diverticulitis de Meckel: reporte de caso y revisión de literatura. *Rev Mex Cir Endoscop* 2019; 20 (1): 19-22.
9. Lequet J, Menahem B, Alves A, Fohlen A, Mulliri, A. (2017). Meckel's diverticulum in the adult. *J. Visc. Surg*. 2017; 154(4): 253-259.
10. Hansen CC, Søreide K. Systematic review of epidemiology, presentation, and management of Meckel's diverticulum in the 21st century. *Medicine (Baltimore)*. 2018; 97(35): e12154.