



Acceso abierto

**Citación**  
Castañeda J , et al. (2018)  
**Evolución de pacientes con adenoma hipofisario después de resección quirúrgica vía transesfenoidal en Hospital Teodoro Maldonado.** Revista científica INSPILIP V. (2), Número 1, Guayaquil, Ecuador.

**Correspondencia**

Judy Castañeda  
Mail: [jumacastgo@hotmail.com](mailto:jumacastgo@hotmail.com)

**Recibido:** 23/10/2017**Aceptado:** 4/01/2018**Publicado:** 5/01/2018

El autor declara estar libre de cualquier asociación personal o comercial que pueda suponer un conflicto de intereses en conexión con el artículo, así como el haber respetado los principios éticos de investigación, como por ejemplo haber solicitado permiso para publicar imágenes de la o las personas que aparecen en el reporte. Por ello la revista no se responsabiliza por cualquier afectación a terceros.

**Evolución de pacientes con adenoma hipofisario después de resección quirúrgica vía transesfenoidal en Hospital Teodoro Maldonado**

*Evolution of patients with pituitary adenoma after transsphenoidal surgical resection in Hospital Teodoro Maldonado*

Castañeda Judy.<sup>1,2</sup>Mora Henin.<sup>2,3,4</sup>Torres Larry<sup>1,2</sup>, Criollo Jefferson. <sup>1,2</sup>;Sola Juan <sup>1,2</sup>, Cedeño Wilmer. <sup>1,2</sup>

1Posgradista de Neurocirugía de la Universidad de Guayaquil. 2 Unidad de Neurocirugía del Hospital Teodoro Maldonado Carbo. 3Especialista de Neurocirugía del Hospital Teodoro Maldonado Carbo. 4Coordinador de Posgrado de Neurocirugía

**Resumen**

Los adenomas hipofisarios son tumores cerebrales benignos considerados como el tercer grupo de lesiones intracraneales en frecuencia tras los meningiomas y los gliomas. El tratamiento de esta patología puede ser clínico o quirúrgico, dependiendo del tipo de tumor. El tratamiento quirúrgico puede ser realizado por dos vías: transcraneal o transesfenoidal, la misma que puede ser por abordaje sublabial, transeptal o transnasal con uso de microscopio o endoscopio. Los resultados posquirúrgicos son objetivables a través de la revisión de historias clínicas para valorar sintomatología, niveles hormonales prequirúrgicos y posquirúrgicos, complicaciones para evidenciar los resultados de esta técnica.

**Objetivos:** Determinar los resultados del tratamiento quirúrgico por vía transesfenoidal utilizando abordaje transnasal endoscópico y transeptal microscópico en pacientes con adenomas hipofisarios. **Metodología:**

Estudio descriptivo, retrospectivo, observacional, en el que se analizan 25 pacientes, que fueron hospitalizados para intervención neuroquirúrgica en el periodo comprendido entre enero 2014 a junio 2016 del Hospital Teodoro Maldonado Carbo. **Resultados:** Se analizaron 25 pacientes que fueron intervenidos por adenoma hipofisario por vía transesfenoidal, de los

cuales 14 fueron mujeres y 11 varones.

El rango de edad estuvo comprendido entre 13 y 79 años, con una media de 50 años. Según la clasificación por su tamaño, 3 pacientes presentaron microadenoma y 22 macroadenoma; 7 pacientes con adenoma hipofisario funcionante y 18 pacientes con adenoma hipofisario no funcionante. El 60 % de pacientes tuvo mejoría en la visión. En los adenomas hipofisarios funcionantes los niveles hormonales disminuyeron en 6 pacientes y en 1 paciente incrementó. Las complicaciones posquirúrgicas se presentaron en 6 pacientes, que representan un 24 % de pacientes; 2 presentaron fístula de líquido cefalorraquídeo, 2 pacientes empeoraron su sintomatología visual, 1 paciente desarrolló diabetes insípida y 1 paciente falleció en el posquirúrgico mediato. **Conclusiones:** El procedimiento transesfenoidal sea transeptal microscópica o transnasal endoscópica son abordajes eficaces para el tratamiento quirúrgico de los pacientes con adenoma hipofisario.

**Palabras clave:** Adenoma hipofisario,

endoscópico, transesfenoidal, microscópico.

### **Summary**

Pituitary adenomas are benign brain tumors considered the third group of intracranial lesions in frequency after meningiomas and gliomas. The treatment of this pathology may be clinical or surgical depending on the type of tumor. Surgical treatment can be performed by 2-way transcranial or transsphenoidal, which can be by sublabial, transeptal or transnasal approach using a microscope or endoscope. The postoperative results are objectivable through the review of clinical histories to evaluate symptoms, pre-surgical and postsurgical hormone levels, complications to evidence the results of this technique. **Objectives:** To determine the results of transsphenoidal surgical treatment using transnasal endoscopic and microscopic transeptal approach in patients with pituitary adenomas. **Methodology:** A descriptive, retrospective, observational study in which 25 patients were analyzed, who were hospitalized for neurosurgical

intervention in the period between 2014 and June 2016 of the Hospital Teodoro Maldonado Carbo. **Results:** We analyzed 25 patients who underwent transsphenoidal pituitary adenoma, 14 of whom were women and 11 men. The age range was between 13 and 79 years, with an average of 50 years. According to the classification by their size 3 patients presented microadenoma and 22 macroadenoma; 7 patients with functioning pituitary adenoma and 18 patients with nonfunctioning pituitary adenoma. Sixty percent of patients had improvement in vision. In functional pituitary adenomas, hormonal levels decreased in 6 patients and in 1 patient increase. Postoperative complications were presented in 6 patients representing 24% of patients, 2 had cerebrospinal fluid fistula, 2 patients worsened their visual symptomatology, 1 patient developed diabetes insipidus and 1 patient died in the postoperative period. **Conclusions:** The transsphenoidal procedure is transosseous or endoscopic transnasal microscopica are

effective approaches for the surgical treatment of patients with pituitary adenoma.

**Keywords:** Pituitary adenoma, endoscopic transsphenoidal microscopic

### **Introducción**

Los adenomas de hipófisis son tumores benignos, representan el 10 % de los tumores intracraneales, más frecuente entre los 30 y 50 años, afecta a ambos sexos por igual<sup>1</sup>. Existen múltiples genes involucrados en el desarrollo y crecimiento de los adenomas de hipófisis, aún no se conoce una causa bien establecida. Varias son las clasificaciones de los adenomas hipofisarios, dentro de ellas por su tamaño basados en la escala de Hardy, que los califica en 4 grados, y por producción hormonal, que pueden ser funcionantes y no funcionantes. El tratamiento de los tumores hipofisarios va a depender del tipo (funcionante o no funcionante) y del tamaño, este puede ser clínico o quirúrgico.

Los abordajes quirúrgicos actualmente utilizados son por vía transcraneal o transesfenoidal. El abordaje transcraneal más utilizado es el pterional, en tanto que los transesfenoidales pueden ser transnasal, transeptal con la utilización de endoscopio o microscopio.

En sus inicios, el abordaje quirúrgico fue exclusivamente transcraneal. Posteriormente comenzaron a utilizarse las vías extracraneales, pero con poco éxito por la escasa visibilidad y la alta tasa de complicaciones que presentaban. A pesar de esto tuvo sus defensores, y mucho después del advenimiento de la era antibiótica, la introducción del fluoroscopio en el acto operatorio por *Guioty* del microscopio quirúrgico por *Hardy*<sup>2</sup>.

En la actualidad los abordajes transesfenoidales tienen gran aceptación para tratar lesiones selares<sup>1</sup>. Se buscan nuevos aditamentos para mejorar la visión de un área tan restringida y compleja y se ha

introducido el apoyo endoscópico, el cual en ocasiones ha logrado reemplazar, incluso, al microscopio. En nuestros días se utilizan indistintamente ambas vías. Este estudio persigue determinar los resultados obtenidos tras realización de cirugía por vía transesfenoidal en pacientes con diagnóstico de adenoma hipofisario.

### **Objetivo**

Determinar los resultados del tratamiento quirúrgico por vía transesfenoidal utilizando abordaje transnasal endoscópico y transeptal microscópico en pacientes con adenomas hipofisarios.

### **Materiales y método**

Estudio descriptivo, retrospectivo, observacional en el que se analizan 25 pacientes, que fueron hospitalizados para intervención neuroquirúrgica en el periodo comprendido entre el año 2014 - junio 2016 del Hospital Teodoro Maldonado Carbo.

### **Estudios preoperatorios**

Todos los pacientes fueron evaluados en clínica de hipófisis según criterios clínicos, radiológicos y endocrinológicos. Se realizaron campimetrías computarizadas para definir el grado de afectación del campo visual. Endocrinológicamente evaluamos la integridad del eje hipotálamo – hipofisario, determinando las concentraciones plasmáticas de FSH, LH, ACTH, cortisol plasmático, GH, Prolactina, TSH, T4 libre, estradiol (mujeres) y testosterona (hombres), IGF1. A todos los pacientes ingresados se les realizó endoscopia nasal para ver alguna alteración en la vía de abordaje u otra patología asociada. Los estudios de imagen incluyeron tomografía de senos paranasales y resonancia magnética simple y contrastada de silla turca. Con base en la resonancia magnética se la clasificó de acuerdo con la escala de Hardy.

### ***Técnica quirúrgica***

Los abordajes quirúrgicos realizados fueron: transeptal microscópica y transnasal

endoscópica por vía transesfenoidal.

### ***Estudio posoperatorio***

Se evaluaron los síntomas visuales, valores hormonales en adenomas funcionantes y las complicaciones posoperatorias.

### **Resultados**

Se analizaron 25 pacientes que fueron intervenidos por adenoma hipofisario por vía transesfenoidal, de los cuales 14 fueron mujeres y 11 varones. El rango de edad estuvo comprendido entre 13 y 79 años, con una media de 50 años (tabla 1). Según la clasificación por su tamaño, 3 pacientes presentaron microadenomas y 22 macroadenomas; 7 pacientes con adenoma hipofisario funcionante y 18 pacientes con adenoma hipofisario no funcionante; por la clasificación por el Sistema de Hardy 3 pacientes en grado I, 3 en grado II, 9 en grado III y 10 de grado IV (gráfico 1). De los 7 pacientes con adenoma hipofisario funcionante 3 fueron microadenomas y 4 macroadenomas; 1 paciente con adenoma

productor de prolactina, 2 pacientes con adenoma productor de adenocorticotropina

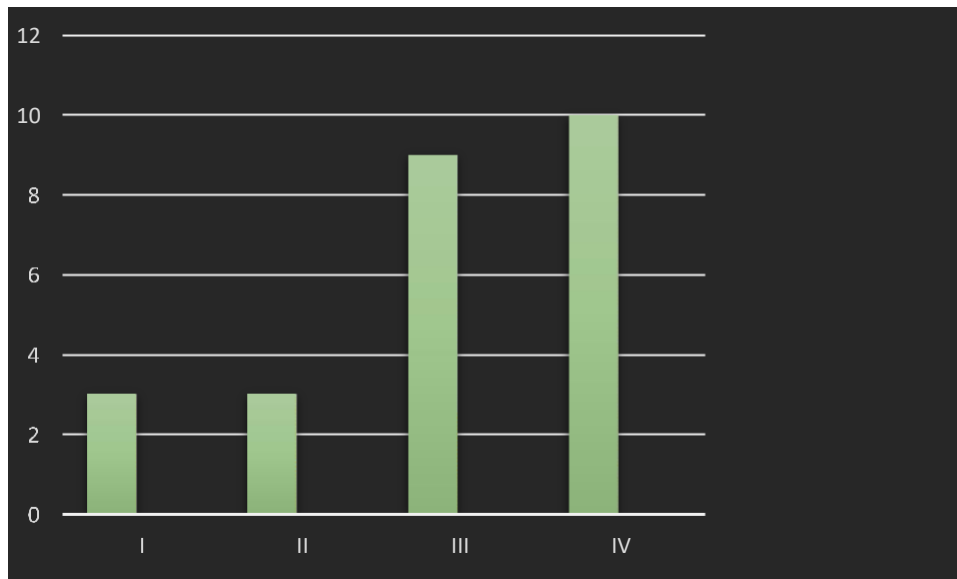
y 4 pacientes con adenoma productor de hormona de crecimiento.

**Tabla 1: Edad de pacientes con adenoma hipofisario intervenidos quirúrgicamente por vía transesfenoidal en Hospital Teodoro Maldonado Carbo; Enero 2014 – Junio 2016**

<b>EDAD</b>	<b>FRECUENCIA</b>	<b>PORCENTAJE</b>
<b>12 a 25</b>	2	8
<b>26 a 39</b>	3	12
<b>40 a 53</b>	9	36
<b>54 a 67</b>	8	32
<b>68 a 81</b>	3	12
<b>TOTAL</b>	25	100

Fuente: Hoja de recolección de información

**Gráfico 1: Clasificación según el Sistema de Hardy de adenoma hipofisario intervenidos quirúrgicamente por vía transesfenoidal en Hospital Teodoro Maldonado Carbo; Enero 2014 – Junio 2016**



Fuente: Hoja de recolección de información

Se realizaron 2 abordajes quirúrgicos transesfenoidales, en 13 pacientes se realizó abordaje transnasal transesfenoidal endoscópico y en 12 pacientes vía transeptal transesfenoidal microscópica.

Al analizar los cambios visuales prequirúrgicos y posquirúrgicos se valoraron 22 pacientes que presentaron macroadenomas hipofisarios, de los cuales 4

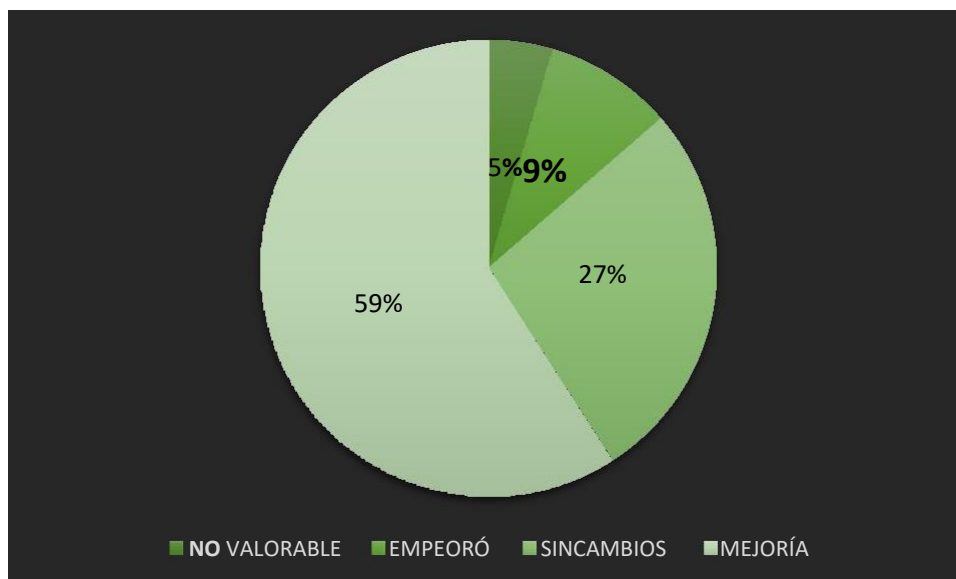
presentaron visión normal, 10 presentaron defectos en campo visual y 8 disminución de agudeza visual (tabla 2). Después de la intervención quirúrgica 13 pacientes mejoraron la visión, en 6 pacientes no hubo cambios y en 2 pacientes empeoró, en un paciente no se pudo valorar por muerte (gráfico 2). Es decir, el 60 % de pacientes tuvo mejoría en la visión.

**Tabla 2: Sintomatología oftalmológica prequirúrgica en pacientes con adenoma hipofisario intervenidos por vía transesfenoidal en Hospital Teodoro Maldonado Carbo; Enero 2014 – Junio 2016**

Sintomatología oftalmológica prequirúrgica	FRECUENCIA PORCENTAJE	
Disminución de la agudeza visual	8	36
Defectos en el campo visual	10	45
Normal	4	18
<b>TOTAL</b>	<b>22</b>	<b>100</b>

Fuente: Hoja de recolección de información

**Grafico 2: Sintomatología oftalmológica posquirúrgica en los pacientes con adenoma hipofisario que fueron intervenidos por vía transesfenoidal en Hospital Teodoro Maldonado Carbo; Enero 2014 – Junio 2016**



Fuente: Hoja de recolección de información

A los pacientes con adenomas hipofisarios funcionantes se valoraron resultados por medio de niveles hormonales pre y posquirúrgicos, de los cuales se evidenció que en 6 pacientes

disminuyó el nivel y en 1 paciente incrementó, por lo que requirió tratamiento complementario con radiocirugía (tabla 3).

**Tabla 3: Niveles hormonales pre y posquirúrgicos en los pacientes con adenoma hipofisario que fueron intervenidos quirúrgicamente por vía transesfenoidal en Hospital Teodoro Maldonado Carbo; Enero 2014 – Junio 2016**

HORMONA	PREQUIRÚRGICO	POSQUIRÚRGICO
PROLACTINA	170	39,4
ACTH	100	188
	27,32	8,75
IGF1	704	86,2
	1475	511
	796	121
	343	<b>2014 – Junio 2016</b>

Fuente: Hoja de recolección de información

Como tratamiento complementario se utilizó radiocirugía en 10 pacientes.

Las complicaciones posquirúrgicas se presentaron en 6 pacientes, que representa un 24 % de pacientes, 2 presentaron fístula

de líquido cefalorraquídeo, 2 pacientes empeoraron su sintomatología visual, 1 paciente desarrolló diabetes insípida y 1 paciente falleció en el posquirúrgico mediato (tabla 4).

**Tabla 4: Complicaciones tras realización de la cirugía transesfenoidal en el Hospital****Teodoro Maldonado Carbo. Enero 2014 – Junio 2016**

<b>COMPLICACIONES</b>	<b>FRECUENCIA</b>
<b>FÍSTULA DE LÍQUIDO CEFALORRAQUÍDEO</b>	2
<b>EMPEORAMIENTO VISUAL</b>	2
<b>DIABETES INSÍPIDA</b>	1
<b>MUERTE</b>	1
<b>TOTAL</b>	6

Fuente: Hoja de recolección de información

El promedio de tiempo utilizado durante la cirugía transnasal transesfenoidal endoscópica fue de 6 horas, el menor tiempo quirúrgico fue de 4 horas y media y el máximo fue de 7 horas. El promedio de tiempo quirúrgico utilizado en el abordaje transeptal transesfenoidal microscópico fue de 3 horas y medio, el tiempo de menos duración fue 2 horas y media y el máximo de 4 horas y media.

El tiempo de hospitalización tras realización de abordaje transnasal transesfenoidal

endoscópica fue de 13 días como promedio y en el otro abordaje con microscopio fue de 12 días en promedio.

**Discusión**

El abordaje transesfenoidal ha sido la vía de elección, al ser la vía indicada para acceder a microadenomas y macroadenomas sin extensión lateral importante que sobrepase la silla turca, que es la vía utilizada para resección quirúrgica de los pacientes con adenomas hipofisarios<sup>1,12</sup>.

La distribución por sexo que es mayor en mujeres (56 %), la edad de mayor presentación entre 40-60 años, el mayor porcentaje de adenomas no funcionantes y macroadenomas que coincide con estudios revisados en contraste a lo que la literatura refiere que no hay diferencia entre hombres y mujeres<sup>1,3</sup>.

En estudios revisados indicaron que tras la cirugía transesfenoidal el 80 % mejoró la visión, hecho que se corrobora con el presente trabajo<sup>4,7</sup>.

Los niveles hormonales en pacientes con adenomas hipofisarios disminuyeron en el 85 %, que es similar a estudios revisados, en los que posquirúrgicamente los niveles disminuyen<sup>6,7,8</sup>.

Dentro de las complicaciones que los pacientes presentaron la fístula de líquido cefalorraquídeo, al presentarse en un 8 % de pacientes coincide con estudios revisados y es la complicación más común<sup>4,5,6,7</sup>.

Al comparar las dos vías de abordaje transesfenoidal transnasal endoscópico y transeptal microscópico no existen diferencias entre ambas técnicas<sup>7,9,10,12</sup>.

Levi V y colaboradores indica que la vía transesfenoidal es actualmente considerada el estándar de oro, en otro trabajo realizado también corrobora que no existe una ventaja significativa al comparar ambas técnicas quirúrgicas<sup>12</sup>.

Otro estudio realizado indica que en su país sí existen ventajas significativas en el grupo endoscópica, incluyendo la alta tasa de resección completa del tumor y la menor incidencia de complicaciones funcionamiento global; este aspecto del grado de resección no fue incluido en nuestro trabajo, aunque como hemos comentado no encontramos diferencias significativas al utilizar ambos abordajes quirúrgicos<sup>11</sup>.

El tiempo de hospitalización posquirúrgica fue más prolongado en pacientes intervenidos por vía transnasal transesfenoidal endoscópica, hecho que es discordante con artículos revisados<sup>7</sup>.

En cuanto a la mortalidad se describe alrededor del 1 %, en el trabajo actual se evidencia la mortalidad del 4 % (muerte de 1 paciente), que es elevada por el tamaño de la muestra<sup>6</sup>.

## **Conclusiones**

Se utilizó la técnica quirúrgica microscópica y endoscópica para la resección de adenomas hipofisarios; se obtuvo el 60% de mejoría en relación a la función visual; en los tumores funcionales se obtuvo una tasa de mejoría de los niveles hormonales del 85% siendo los productores de hormona de crecimiento los que mejor respuesta tuvieron; la incidencia de fistula nasal de líquido cefalorraquídeo estuvieron dentro de parámetros ya descritos en estudios anteriores; el alto porcentaje de mortalidad de este estudio se produjo debido a trastornos de disfunción hipotalámica.

**Bibliografía:**

1. Greenberg M. (2013) Manual de Neurocirugía. 2da edición.2013
2. Debebe Theodros, Mira Patel, Jacob Ruzevick, Michael Lim, and Chetan Bettegowda. (2015) Pituitary adenomas: historical perspective, surgical management and future directions. *CNS Oncol.* 4(6):411–429
3. Cecenarro Laura Anahí; Rodrigo Fantón Elica Tatiana; Estario Paula; Papalín Roque Francisco; Estario María Eugenia. (2015). Adenomas hipofisarios: análisis de la casuística de 10 años. Facultad de Ciencias Médicas, 72(1):32-38
4. Maria Koutourousiou, M.D., Paul A. Gardner, M.D., Juan C. Fernandez- Miranda, M.D., Alessandro Paluzzi, M.D., Eric W. Wang, M.D., and Carl H. Snyderman, M.D., M.B.A. (2013). Endoscopic endonasal surgery for giant pituitary adenomas: advantages and limitations. *J Neurosurg* 118:621–631
5. Amin Kassama, b, Ricardo L. Carrua, b, Carl H. Snydermana, b, Daniel M. Prevedellob, Arlan Mintzb, Paul Gardnerb y HumbertMassegurc (2007). Abordajes endonasaes endoscópicos ampliados a la base de cráneo caudoventral. *Acta Otorrinolaringol Esp.*;581:14-30
6. J. Enseñat; J.L. Quesada\*; J. Aparicio\*\*; C. Pàmies\*\*\*; X. Barber\*\*; Th. Topczewski y E. Ferrer. (2009). Comparación del abordaje sublabial transesfenoidal microquirúrgico frente al abordaje endonasal transesfenoidal endoscópico. Estudio prospectivo de 50 pacientes. *Neurocirugía*; 20:335-345
7. Robert Dallapiazza, M.D., Ph.D., Aaron E. Bond, M.D., Ph.D., Yuval Grober, M.D., Robert G. Louis, M.D., Spencer C. Payne, M.D., Edward H. Oldfield, M.D., and John A. Jane Jr., M.D. (2014). Retrospective analysis of a concurrent series of microscopic versus endoscopic transsphenoidal surgeries for Knosp Grades 0–2 nonfunctioning pituitary macroadenomas at a single institution. *J Neurosurg*121:511–517
8. Kyle Juraschka, B.H.Sc., Osaama H. Khan, M.D., M.Sc., Bruno L. Godo y, M.D., Eric Monsalves, B.Sc., Alexandra Kilian, Boris Krischek, M.D., Ph.D.,1 Aisha Ghare, B.Sc., Allan Vescan, M.D.,2 Fred Gentili, M.D., and GelarehZadeh, M.D., Ph.D. (2014). Endoscopic endonasal transsphenoidal approach to large and giant pituitary adenomas: institutional experience and predictors of extent of resection. *J Neurosurg*121:75–83.
9. Mario Ammirati, LaiWei, IvanCiric. (2013). Short-term outcome of endoscopic versus microscopic pituitary adenoma surgery: a systematic review and meta- analysis. *J NeurolNeurosurgPsychiatry*;84:843–849
10. Yang Gao, ChunlongZhong, Yu Wang, Siyi Xu, Yang Guo, Chenyang Dai, Yan Zheng, Yong Wang, Qizhong Luo and Jiyao Jiang. (2014). Endoscopic versus microscopic transsphenoidal pituitary adenoma surgery: a meta-analysis. *World Journal of Surgical Oncology*,12:94
11. Xu T, Peng L, Li H, Wang Y, Liu L, Jiang Y, Gu Y. (2015). The safety and efficacy of endoscopic versus



microscopic surgery for transsphenoidal pituitary adenoma in China: an updated and cumulative meta-analysis. Natl Med J China;95(41):3378-3381

**12.** Levi, V., Bertani, G.A., Guastella, C., Pignataro, L., Zavanone, M.L.P.F., Rampini, P.M., Caroli, M.A.R., Sala, E., Malchiodi, E., Mantovani, G., Carrabba, G.G. & Locatelli, M. (2016) Microscopic versus endoscopic transsphenoidal surgery for pituitary adenoma: analysis of surgical safety in 221 consecutive patients. Clin Otolaryngol.10.