REVISTA ECUATORIANA DE CIENCIA, TECNOLOGÍA E INNOVACIÓN EN SALUD PÚBLICA
CÓDIGO ISSN 2588-0551
DOI: 10.31790/inspilip.v10i31.852

Reporte de Caso:

Mioclonía posthipóxica (síndrome de Lance Adams): reporte de caso y revisión de la literatura

Posthipoxic Myoclonia (Lance Adams Syndrome): Case Report and Literature Review

Acceso abierto

Citación

Gallo Bastidas A., Campozano Burgos V., Abrigo Robles J., Sánchez Narea P., Mioclonía Posthipóxica (Síndrome de Lance Adams): Reporte de Caso y Revisión de la Literatura. **INSPILIP 2026, Volumen 10 Número 31**

URL: https://www.inspilip.gob.ec/index.php/inspi/article/view/852

Anggee Gallo Bastidas, [a,c], anggee_1791@hormail.com
Vanessa Campozano Burgos, [a,b], vane_campozanomd@outlook.com
José Abrigo Robles, [a,b], joseluis2386@hotmail.com
Pedro Sánchez Narea, [a,d], pedrof1494@hotmail.com

a. Unidad de Terapia Intensiva, Hospital General Guasmo Sur, Guayaquil-Ecuador.
b. Coordinador hospitalario, carrera universitaria postgrado de Medicina Critica, Hospital General Guasmo Sur, Universidad de Especialidades Espíritu Santo (UEES), Guayaquil-Ecuador.
c. Postgradista, carrera universitaria postgrado de Medicina Crítica, Universidad Espíritu Santo, Samborondón-Ecuador.
d. Postgradista, carrera universitaria postgrado de Cirugía General, Universidad Espíritu Santo, Guayaquil-Ecuador.

***Correspondencia:** Anggee Gallo Bastidas; **Email:** anggee_1791@hormail.com

Identificación de la responsabilidad y contribución de los autores: Idea original (AG, VC), recopilación de la información (AG, VC, JA), análisis de datos (AG, VC, PS), redacción del borrador (AG, VC, JA, PS), parte metodológica (AG, VC, JA, PS), revisión del documento (AG, VC, JA, PS).

Fecha de ingreso: 05/05/2025
Fecha de aprobación: 15/12/2025
Fecha de publicación: 05/01/2026

Revista Científica INSPILIP. Volumen 10, Número 31.

Los autores declaran estar libre de cualquier asociación personal o comercial que pudiera representar un conflicto de intereses en relación con el artículo y haber respetado los principios éticos de la investigación, como haber solicitado autorización a la institución donde se realizó el estudio, permiso para el uso de los datos, consentimiento informado y, en el caso de estudios observacionales y ensayos clínicos, autorización de CEISH, ARCSA, Environment, entre otros, según la categoría. También tiene licencia para publicar imágenes de la(s) persona(s) que aparecen en el manuscrito. Por lo tanto, INSPILIP no se responsabiliza de ningún daño a terceros, ni tampoco INSPI, como entidad editora, ni el Editor. La responsabilidad de la publicación recae exclusivamente en los autores.

Patricio Vega Luzuriaga, PhD
EDITOR EN JEFE

Resumen

La encefalopatía hipóxico-isquémica (EHI) es una lesión cerebral causada por un desequilibrio entre la liberación y el consumo de oxigeno, dentro de las causas tenemos la hipoxia post-parada cardiaca, pudiendo generar una complicación poco frecuente como son las mioclonías crónicas de acción, denominándose Síndrome de Lance Adams (SLA).

El SLA se observa en pacientes que han sufrido un paro cardiorrespiratorio, que posteriormente recuperaron la consciencia y desarrollaron mioclonías días o semanas después del evento, en este articulo presentaremos un caso clínico de mioclonías posterior a parada cardiorrespiratoria.

Abstract

Hypoxic-ischemic encephalopathy (HIE) is a brain injury caused by an imbalance between oxygen delivery and consumption. Post-cardiac arrest hypoxia is one of the causes. It can lead to a rare complication such as chronic action myoclonus, known as Lance Adams Syndrome (LAS).

LAS is observed in patients who have suffered cardiorespiratory arrest and subsequently regain consciousness and develop myoclonus days or weeks after the event. In this article, we present a clinical case of myoclonus following cardiorespiratory arrest.

Introducción

El síndrome de Lance-Adams (SLA), descrito en 1963 por los neurólogos James Lance y Raymond Adams, es causada por anoxia del sistema nervioso central, siendo una manifestación clínicamente significativa de mioclonía posthipóxica. Se desarrolla típicamente en pacientes que experimentan una recuperación parcial del estado de conciencia tras un evento anóxico, como una parada cardiorrespiratoria. 1,2,3

La lesión cerebral hipóxico-isquémica suele ser el resultado de agresiones como parada cardiorrespiratoria, considerando que la tasa global de paro cardiaco fuera del hospital oscila entre 50 y 100 casos por cada 100,000 personas al año, con una disminución notable en las tasas de supervivencia tras el evento. Aunque aproximadamente el 44 % de los pacientes recibe reanimación cardiopulmonar y sobrevive inicialmente, solo cerca del 6 % sigue con vida a los seis meses. Entre quienes sobreviven, alrededor del 15-20 % desarrolla encefalopatía hipóxico-isquémica, una condición neurológica severa que provoca importantes déficits motores y cognitivos. El síndrome de Lance-Adams, una manifestación posthipóxica caracterizada por mioclonías crónicas, tiene una incidencia estimada entre 0.5 y 1 caso por cada 100,000 habitantes, aunque podría estar subdiagnosticado debido a su aparición tardía y variabilidad clínica. 4,5

Las mioclonías emergen como sacudidas involuntarias, generalmente inducidas por movimientos voluntarios (mioclonía de acción), estímulos sensoriales o incluso durante la actividad verbal, interfiriendo considerablemente con la motricidad fina y gruesa. Clínicamente, se manifiesta con mioclonías irregulares, que suelen asociarse con ataxia, disartria y trastornos de equilibrio. Las funciones cognitivas se mantienen intactas o presentan solo leves alteraciones, diferenciándolo de otras encefalopatías posthipóxicas con pronóstico más desfavorable. 6,7

La mioclonía poshipóxica (MPH) es una complicación neurológica caracterizada por sacudidas mioclónicas incontroladas tras un paro cardíaco. Se divide en dos tipos. El tipo agudo, denominado estado epiléptico mioclónico, se presenta en la mayoría de los casos dentro de las 12 horas posteriores a un daño cerebral hipóxico en pacientes en coma profundo, mientras que el tipo crónico, conocido como síndrome de Lance-Adams (SLA), se caracteriza por mioclonías de acción que comienzan días o semanas después de la reanimación cardiopulmonar (RCP) y persisten en pacientes que han recuperado la consciencia tras la RCP.

En las unidades de cuidados intensivos, tanto la encefalopatía hipóxico-isquémica como el síndrome de Lance-Adams suponen un desafío significativo por su impacto en la recuperación y la calidad de vida, debido a las secuelas neurológicas y la mortalidad asociadas. 8,9

Esta condición representa una complicación neurológica compleja tras un daño hipóxico, donde una identificación temprana y un manejo adecuado pueden mejorar significativamente el pronóstico y la calidad de vida del paciente. 9,10.

Caso Clínico

Paciente masculino de 39 años de edad, sin antecedentes patológicos personales, con hábito de consumo crónico de sustancias psicoactivas, es ingresado al área de emergencia, en la valoración clínica inicial con escala de coma de Glasgow de 3/15; se procede a proteger vía aérea mediante intubación orotraqueal e inicio de asistencia respiratoria mecánica. Se mantiene bajo sedación y analgesia, con pupilas mióticas-arreactivas; con inestabilidad hemodinámica y requerimiento de soporte vasoactivo, paciente intercurre con parada cardiorrespiratoria, se procede a realizar RCP con resultado satisfactorio.

En la tomografía axial de cerebro se evidencian

cambios de densidad en los ganglios basales. **Fig 1.**

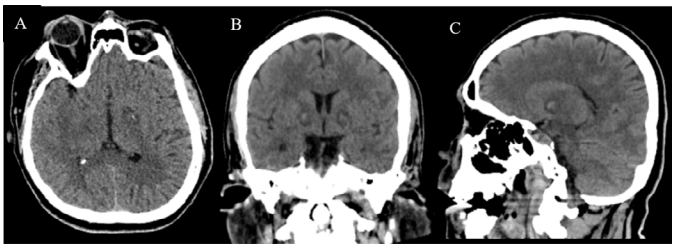

Fig 1. Tomografía axial computarizada de cerebro. A. Corte axial, que evidencia hipodensidad a nivel de los núcleos de la base (núcleo lenticular bilateral). **B. Corte coronal y C. Corte sagital** confirma un halo de hipodensidad a nivel del núcleo lenticular en la región del globo pálido, con un centro hiperdenso.

A las 72 horas, se suspende la sedación y se inicia la evaluación clínica neurológica, durante este periodo presentó episodios de sacudidas mioclónicas, lo que llevó a sospechar en síndrome de Lance Adams secundaria a encefalopatía hipóxico-isquémica difusa, se solicitan estudios complementarios. Electroencefalografía mostró descargas epileptogénicas punta-onda. En la resonancia magnética cerebral se visualizan lesiones en los núcleos de la base, con señales hiperintensas en T2 y edema circundante en la secuencia FLAIR. **Fig 2.**

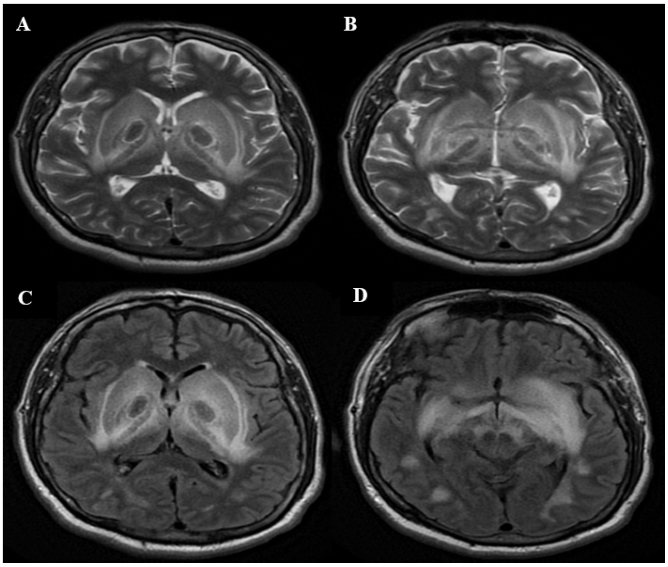

Fig 2. Resonancia magnética de cerebro. A, B. (Corte axial, secuencia T2) a nivel de ganglios de la base, donde se evidencia hiperintensidad en ganglios basales e hipointensidad en región de globo pálido bilateral. **C.** (Corte axial, secuencia Flair), hiperintensidad en ganglios basales e hipointensidad en región del globo pálido. **D.** (Corte axial, secuencia Flair) a nivel mesencefálico, donde se evidencia edema de tipo vasogénico en región subcortical occipital.

El paciente permaneció en un estado neurológico estacionario, con diagnóstico diferencial entre estado vegetativo persistente y estado de mínima conciencia. Durante su estancia intercurre con Hiperactividad paroxística simpática (HPS) y a las 96 horas cursa con síndrome de distres respiratorio agudo (SDRA) secundario a neumonía asociada a ventilación mecánica, como consecuencia de las complicaciones sistémicas de la enfermedad de base, paciente fallece.

Discusión

El síndrome de Lance-Adams (SLA) es una mioclonía rara que se manifiesta tras una recuperación inicial de una lesión cerebral causada por hipoxia. A diferencia de otras mioclonías postanóxicas que surgen de forma inmediata, el SLA aparece días o semanas después del daño, presentando movimientos involuntarios localizados o generalizados. Su evolución clínica es más favorable que la del estado mioclónico en coma y suele responder positivamente a tratamientos con anticomiciales como ácido valproico o levetiracetam. Estas características, junto con su inicio tardío, permiten diferenciarlo de otras secuelas neurológicas por deficit de oxígeno.11

Se describe caso de un hombre de 39 años con historial de consumo de sustancias psicoactivas, que ingresó en estado crítico con Glasgow 3/15, quien intercurre con parada cardiorrespiratoria desencadenando una lesión cerebral de tipo hipóxico-isquémica, evidenciada en imágenes cerebrales como áreas con menor densidad en los ganglios basales, zonas especialmente vulnerables a la falta de oxígeno. Este tipo de lesión en estructuras subcorticales, que tienen alta demanda metabólica, está relacionado con un pronóstico neurológico desfavorable, especialmente cuando existe una disfunción sistémica como la sepsis y la hipoxemia severa.12,13

El desarrollo subsecuente de mioclonías a partir del tercer día de evolución clínico, junto con la persistencia de un estado neurológico deprimido sin evidencia de contenido consciente, orientó al diagnóstico de SLA, confirmado a través de la resonancia magnética que evidenció lesiones compatibles con daño neuronal en los núcleos de la base y secuencias compatibles con edema perilesional. La electroencefalografía complementaria, aunque no detallada, es una herramienta diagnóstica clave para caracterizar la actividad mioclónica y descartar otras causas de convulsiones posthipóxicas. 14

No obstante, la evolución clínica fue desfavorable, presentándose complicaciones como neumonía asociada a ventilación mecánica, insuficiencia renal aguda y fracaso multisistémico, lo que condujo a un pronóstico reservado. Esta evolución es consistente con la literatura existente, que señala una elevada morbimortalidad en pacientes con encefalopatía hipóxico-isquémica grave y comorbilidades sistémicas asociadas.14,15

Este caso ejemplifica la complejidad del diagnóstico y tratamiento del SLA en el contexto de un paciente con múltiples factores de riesgo, incluyendo el consumo crónico de drogas, que puede agravar la vulnerabilidad cerebral y dificultar la recuperación neurológica. La necesidad de un abordaje multidisciplinario integral, que incluya cuidados neurocríticos, rehabilitación y soporte vital avanzado, es fundamental para optimizar los resultados funcionales, aunque en muchos casos el desenlace puede ser fatal.15

El manejo del síndrome se centra en el control de los síntomas, principalmente mediante anticomiciales como el levetiracetam, en dosis de hasta 4500 mg diarios. En los últimos años, se ha introducido el perampanel, un modulador no competitivo de los receptores AMPA (ácido α-amino-3-hidroxi-5-metil-4-isoxazol), que disminuye la excitabilidad neuronal al bloquear la entrada excesiva de sodio y calcio. Este medicamento ha mostrado utilidad como terapia complementaria en epilepsias de difícil control, incluyendo casos con mioclonías. En pacientes con encefalopatía hipóxico-isquémica grave y síndrome de Lance-Adams, el perampanel podría representar una alternativa terapéutica prometedora.15,16

Este enfoque terapéutico podría aportar un valor añadido en el manejo multidisciplinario de casos complejos como el presentado, donde las opciones farmacológicas tradicionales resultan insuficientes para el control adecuado de las mioclonías y la estabilización neurológica. No obstante, se requiere mayor evidencia clínica y estudios controlados que avalen su eficacia y seguridad en este contexto específico.16,17

Conclusiones

El síndrome de Lance Adams (SLA) es una afección neurológica poco común, que afecta alrededor del 1.5% de los pacientes con encefalopatía hipóxico-isquémica, es una complicación poco frecuente de la reanimación cardiopulmonar (RCP) exitosa.

Su principal característica son las mioclonías que aparecen tras el daño por hipoxia, diferenciándola de otros tipos de lesiones cerebrales. El tratamiento suele ser sintomático y resulta complicado debido a la gravedad del daño neurológico y las frecuentes complicaciones sistémicas asociadas.

En el caso clínico presentado, se utilizó levetiracetam como agente anticomicial para el control de las mioclonías, aunque estudios recientes sugieren que el perampanel, un antagonista selectivo no competitivo de receptores AMPA, podría representar una alternativa terapéutica prometedora.

La evolución clínica del SLA suele ser tórpida y está asociada a un pronóstico reservado, con frecuente aparición de hiperactividad simpática paroxística y riesgo de muerte súbita, como se observó en el paciente reportado.

Este caso subraya la necesidad de enfoques multidisciplinarios y terapias innovadoras que permitan mejorar la calidad de vida y el pronóstico de estos pacientes, a la vez que destaca la importancia de una monitorización estrecha y un manejo individualizado.

Revisión por pares

El manuscrito fue revisado por pares ciegos y fue aprobado oportunamente por el Equipo Editorial de la revista INSPILIP.

Disponibilidad de datos y materiales

Los datos que sustetan este manuscrito están disponibles bajo requisición al autor correspondiente.

Conflictos de interés de cada autor

Ninguno de los autores tiene conflicto de interés

Contribución de los autores

Las distintas fases de la investigación fueron realizadas por los autores, que contribuyeron de igual forma en todo el proceso.

Referencias Bibliográficas

1. Borg, M. Symptomatic myoclonus Myoclonies symptomatiques Elsevier. Neurophysiologie Clinique/Clinical Neurophysiology. (2006)

2. Hideo Mure 1 2, N. T. Clinical Outcome and Intraoperative Neurophysiology of the Lance-Adams Syndrome Treated with Bilateral Deep Brain Stimulation of the Globus Pallidus Internus: A Case Report and Review of the Literature. Stereotact Funct Neurosurg. (2020).

3. Masahito Katsuki 1, N. N. Lance-Adams Syndrome Treated by Perampanel in the Acute Term. Cureus. (2021).

4. Weiwei Hu a, Y. C. Neuroprotective strategies for patients with acute myocardial infarction combined with hypoxic ischemic encephalopathy in the ICU. Hellenic Journal of Cardiology. (2017).

5. Arauya, P. Methanol poisoning. Revista Medica Sinergia. (2021)

6. Diego Angeles Sistac. Lance-Adams Syndrome in the Intensive Care Unit: A Case Report. Cureus Journal (2024).

7. Aleksandar Sic. Lance-Adams Syndrome: Current Understanding and Management. Sage Journal (2025).

8. Crepeau, A. Electroencefalografia en supervivientes de paro cardíaco: comparando las épocas de hipotermia pre y posterapéutica. PubMed. (2015).

9. Douglas Gelb, M. Detailed Neurological Examination in Adults. UpToDate. (2022).

10. Judy Zheng. Lance-Adams syndrome: Case series and literature review.Brain Disorders. (2023).

11. G.Bryan Young, J. L.-W. Estupor y Coma en adultos. UpToDate. (2020).

12. Hoffman, R. Manejo de los síndromes de abstinencia de alcohol. UptoDATE. (2023).

13. Jeremy Moeller, M. Electroencephalography in the diagnosis of seizures and epilepsy. UpTDate. (2023).

14. Mareca, C. Trastorno Neurognitivo Inducido Por Consumo del alcohol. Informaciones Psiquiatricas. (2019).

15. Medina, A. J. Encefalopatía mioclónica post anóxica o síndrome de Lance- Adams. Revista de Ciencias Médicas de Pinar del Río. (2016).

16. So, Y. T. Wernicke encephalopathy. UpToDATE. (2023).

17. Geoffroy Vellieux. Lance–Adams syndrome or chronic post-hypoxic myoclonus in adults: a systematic literature review. Brain Communications, Volume 7, Issue 5, 2025.