

Artículo original

Acceso abierto

Citación
Torres L . et al. (2018)
Resultados neurológicos en
pacientes con diagnóstico de
tumores raquídeos intradurales
extramedulares. Revista
científica INSPILIP V. (2),
Número 3, Guayaquil, Ecuador.

Correspondencia

Larry Torres
Mail: Larry_miguel@hotmail.com

Recibido: 19/10/2017
Aceptado: 27 /03/2018
Publicado: 28/03/2018

El autor declara estar libre de cualquier asociación personal o comercial que pueda suponer un conflicto de intereses en conexión con el artículo, así como el haber respetado los principios éticos de investigación, como por ejemplo haber solicitado permiso para publicar imágenes de la o las personas que aparecen en el reporte. Por ello la revista no se responsabiliza por cualquier afectación a terceros.

Resultados neurológicos en pacientes con diagnóstico de tumores raquídeos intradurales extramedulares*Neurological results in patients diagnosed with intradural spinal tumors*

Torres Larry^{1,2}, **Mora Henin**^{2,3,4}, **Castañeda Judy**^{1,2}, **Criollo Jefferson**^{1,2}, **Sola Juan**^{1,2}, **Cedeño Wilmer**.^{1,2}
1 Posgradista de Neurocirugía de la Universidad de Guayaquil.
2 Unidad de Neurocirugía del Hospital Teodoro Maldonado Carbo.
3 Especialista de Neurocirugía del Hospital Teodoro Maldonado Carbo.
4 Coordinador de Posgrado de Neurocirugía

Resumen

Se presentan a continuación los resultados neurológicos de 10 pacientes con diagnóstico de tumor intramedular extradural que fueron intervenidos quirúrgicamente en el Hospital Teodoro Maldonado Carbo durante el periodo enero 2015 a junio 2017. Se encontraron ocho hombres (80 %) y dos mujeres (20 %) con un promedio de edad de 44,4 años. El periodo de seguimiento posoperatorio fue de seis meses. La clínica neurológica, localización axial y sagital de los tumores, resultados histopatológicos fueron analizados. Los resultados neurológicos encontrados en el preoperatorio y en el periodo posoperatorio a los seis meses de seguimiento fueron evaluados de acuerdo con la clasificación ASIA (American Spinal Injury Association); y, el Score de Rankin modificado. Los resultados histopatológicos fueron los siguientes: cuatro casos (40 %) de schwannoma, tres casos (30 %) de meningioma, un caso (10 %) de plasmocitoma, un caso (10 %) de ependimoma y un caso (10 %) de metástasis de otros tumores. Se presentaron complicaciones en el 20 % de casos: un caso (10 %) de infección de herida quirúrgica; y, otro caso (10 %) de fístula de líquido cefalorraquídeo. En el 70 % de casos, al seguimiento seis meses luego de la cirugía se encontró mejoría en la clínica neurológica; y, en 30 % de los casos no hubo cambios neurológicos.

Al valorar la Escala de Rankin modificada se encontró que tres pacientes (30 %) se recuperaron completamente, evolucionando desde un grado 2 (incapacidad leve) a un grado 1 (sin incapacidad); por otro lado, cuatro casos (40 %) mejoraron su grado de incapacidad funcional; y, tres casos (30 %) no mostraron cambios en cuanto a su incapacidad funcional, es decir, sin variaciones en su clínica neurológica. Podemos concluir que el diagnóstico oportuno y el tratamiento precoz mejoran la morbilidad y el grado de discapacidad, puesto que, ante un mayor déficit neurológico menor es el resultado pronóstico neurológico. Los resultados dependerán, por lo tanto, del momento oportuno de la intervención quirúrgica raquídea descompresiva.

Palabras clave:

Tumores raquídeos intradurales extramedulares, cirugía de columna, tumores espinales.

Summary

We present the neurological results of 10 patients diagnosed with Extradural Intramedullary Tumor who underwent surgery at Teodoro Maldonado Carbo Hospital during the period January 2015 to June 2017. Eight men (80 %) and two women (20 %) were found with an average age of 44,4 years. The postoperative follow-up period was six months. Neurological symptoms, axial and sagittal localization of the tumors, histopathological results were analyzed. The neurological results found in the preoperative period and in the postoperative period at six months of follow-up were evaluated according to the ASIA (American Spinal Injury Association) classification; and, the modified Rankin Score. The histopathological results were the following: four cases (40 %) of schwannoma, three cases (30 %) of meningioma, one case (10 %) of plasmacytoma, one case (10 %) of ependymoma and one case (10 %) of metastasis of other tumors. Complications occurred in 20 % of cases: one case (10 %)

surgical wound infection, and in another case (10 %) cerebrospinal fluid fistula. In 70 % of cases, at follow-up six months after surgery, improvement was found in the neurological clinic; and, in 30 % of the cases there were not neurological changes. When assessing the modified Rankin scale, it was found that three patients (30 %) recovered completely, evolving from a grade 2 (mild disability) to a grade 1 (without disability); On the other hand, four cases (40 %) improved their degree of functional disability; and, three cases (30 %) did not show changes in their functional disability, that is, without variations in their neurological clinic. We can conclude that timely diagnosis and early treatment improves morbidity and the degree of disability, since, in the face of a greater neurological deficit, the neurological outcome is lower. The results will therefore depend on the opportune moment of the decompression spinal surgery.

Keywords

Extramedullary spinal intradural tumors, spine surgery, spinal tumors.

Introducción

Los tumores intrarraquídeos son lesiones poco comunes; sin embargo, pueden causar morbilidad significativa y estar asociados a muerte ⁽¹⁾. De todos los tumores primarios del sistema nervioso central, 15 % es intrarraquídeo. ⁽²⁾ La mayor parte de estos tumores son benignos, a diferencia de lo que se observa en los tumores intracraneales. Presentan en su mayoría signos de compresión medular. Los tumores intradurales extramedulares representan hasta el 40 % de los tumores medulares, de estos tumores 96 % es primario y 4 % metastásico. Se originan en las leptomeninges (meningiomas), raíces nerviosas (schwannomas, neuromas, neurinomas, neurilemomas) y neurofibromas, red vascular intraespinal, cadena simpática o las propias vértebras, filum endimoma, misceláneos (raro):

metástasis, lipoma, etc.

⁽³⁾ Pueden causar



morbilidad significativa con déficit neurológico significativo (4). Aunque en algunos casos pueden ser metástasis de cualquier parte del cuerpo, no son frecuentes en el compartimiento intradural. De acuerdo con su ubicación topográfica y origen, al inicio los tumores intradurales extramedulares pueden producir un síndrome radicular y posteriormente evolucionar hacia compresión medular con trastornos de las funciones motora, sensitiva y, finalmente, vegetativa, por debajo del nivel afectado (5) (6). Cuando se instalan comprometiendo la vía piramidal, producen un síndrome de neurona motora superior; si comprometen las raíces se presenta un síndrome de neurona motora inferior, que se acompaña de déficit sensitivo de acuerdo con el nivel afectado (7).

La resonancia magnética ha revolucionado el diagnóstico de los tumores intrarraquídeos permitiendo su detección precoz y mejorando su localización anatómica. Constituye también una herramienta importante en la planificación

quirúrgica y en el seguimiento de los pacientes (8).

En la actualidad, los avances tecnológicos en cuanto al diagnóstico (resonancia magnética), visualización quirúrgica (microscopio) y técnicas quirúrgicas avanzadas (laminoplastía, hemilaminectomía, estabilización posoperatoria con tornillos transpediculares, etc.) han hecho sistemática y efectiva la remoción de estos tumores.

Los tumores intradurales extramedulares plantean gran reto quirúrgico, por lo que un planeamiento prequirúrgico adecuado y considerando factores predictivos puntuales como: localización, extensión tumoral, tipo histológico, grado de resección quirúrgica nos permitirán plantear un pronóstico neurológico favorable o desfavorable. (9)

Presentamos nuestra experiencia de los casos tratados mediante abordaje posterior, y el seguimiento neurológico de los casos hasta seis meses de evolución.

Objetivos:

- Establecer la incidencia y factores clínico-demográficos de pacientes con diagnóstico de tumor intradurales extramedulares (IDEM) que ingresaron al servicio de Neurocirugía del Hospital Teodoro Maldonado Carbo.
- Identificar el tipo histopatológico de la lesión.
- Evaluar la clínica neurológica prequirúrgica y luego de la intervención neuroquirúrgica con un seguimiento de hasta 6 meses utilizando la clasificación ASIA (American Spinal Injury Association) y el grado de incapacidad de Rankin modificado, para establecer el beneficio en cuanto al grado de mejoría neurológica.
- Identificar las principales complicaciones posquirúrgicas.
- Proponer recomendaciones que ayuden a mejorar el manejo de tumores intradurales extramedulares.

Métodos

Se realizó un estudio descriptivo, retrospectivo, de corte transversal. Se

estudió a los pacientes que se sometieron a tratamiento quirúrgico con diagnóstico de tumor raquídeo intradural extramedular (IDEM) en el servicio de Neurocirugía del Hospital Teodoro Maldonado Carbo durante el periodo comprendido entre el 1 de enero de 2015 hasta 30 de junio de 2017. Se analizaron la edad, sexo, clínica neurológica preoperatoria y posoperatoria (a los seis meses de seguimiento), para ello se utilizaron las escalas ASIA y Rankin modificado; con base en ello se estableció el tipo de evolución clínica neurológica (buena, satisfactoria e insatisfactoria), según se detalla más adelante. Se realizó en todos los pacientes abordaje posterior: laminectomía más apertura dural más exéresis tumoral, seguido de rafia dural. Se constató el grado de resección tumoral: total, subtotal o biopsia. Otros parámetros que se estudiaron fueron localización sagital del tumor, niveles de extensión tumoral y estudio histopatológico.

Una vez que se obtuvo la información necesaria, se realizó el análisis y la

tabulación de la información en el programa Excel 2013, para finalmente presentar los resultados.

Se realizó la definición de variables de la siguiente manera:

1. Remoción quirúrgica
 - a) Total.- >75 % de resección tumoral
 - b) Subtotal.- 25-75 % de resección tumoral
 - c) Parcial.- <25 % de resección tumoral
2. Estado neurológico posquirúrgico
 - a) Bueno.- recuperación y desaparición de clínica neurológica
 - b) Satisfactorio.- mejoría de clínica neurológica.
 - c) Insatisfactorio.- no cambios y/o deterioro de clínica neurológica.
3. Porcentaje de ocupación tumoral

Porcentaje de ocupación tumoral intrarraquídeo intradural, en RMN corte axial T1 contrastado, expresado por:

$$\text{Porcentaje de ocupación} = \frac{(a+b)}{(A+B)} \times 100$$

A y B = diámetro transversal y longitudinal del tumor

Ay B = diámetro transversal y longitudinal del espacio intradural

Mediano: <50 % del espacio intradural

Grande: >50 % del espacio intradural

4. Clasificación Asia – Rankin modificado

Tabla 1. Escala de la Asociación Americana de Lesión Espinal (ASIA) ⁽¹⁰⁾

| GRADO | DESCRIPCIÓN |
|-----------------------------------|--|
| A: LESIÓN MEDULAR COMPLETA | No hay preservación sensitiva ni motora por debajo del nivel de la lesión y se |



| | |
|-------------------------------------|---|
| | abarcen segmentos sacros; no existe sensibilidad ni control para miccionar ni defecar |
| B: LESIÓN MEDULAR INCOMPLETA | Hay preservación sensitiva, pero no motora por debajo del nivel neurológico abarcando segmentos sacros; existe sensibilidad para defecar y miccionar pero sin control voluntario. |
| C: LESIÓN MEDULAR INCOMPLETA | Hay preservación sensitiva y motora por debajo del nivel de la lesión, pero con fuerza no funcional. |
| D: LESIÓN MEDULAR INCOMPLETA | Hay preservación sensitiva y motora por debajo de la lesión con fuerza funcional por lo menos 75 % de los músculos. |
| E: NORMAL | Función sensitiva y motora normal. |

Tabla 2. Escala de Rankin modificado ⁽¹¹⁾

| Puntuación | Nivel de incapacidad | Descripción |
|-------------------|-----------------------------|--|
| 1 | Sin incapacidad | Capacidad de realizar sus actividades y obligaciones habituales |
| 2 | Incapacidad leve | Incapaz de realizar algunas de sus actividades, pero capaz de velar por sus intereses y asuntos sin ayuda. |



| | | |
|---|-----------------------------|---|
| 3 | Incapacidad moderada | Tiene restricción para realizar significativamente sus actividades, requiere ayuda para sus necesidades personales. |
| 4 | Incapacidad moderada-severa | Requiere ayuda para realizar la mayoría de sus actividades personales. |
| 5 | Incapacidad severa | Totalmente dependiente para la realización de sus actividades. Necesita asistencia día y noche. |
| 6 | Muerte | |

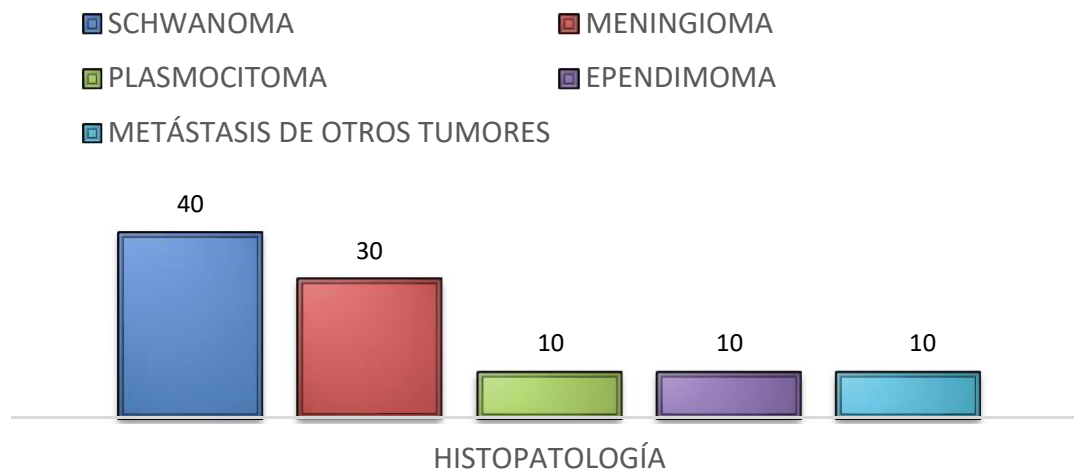
Resultados

Luego de recoger la información y analizar los datos, se da a conocer los siguientes resultados. Predominó el sexo masculino (80 %), frente al sexo femenino (20 %), relación M/F 4:1, la edad osciló entre 15 a 84 años (promedio de edad de 44,4 años). Los resultados histopatológicos fueron los siguientes: cuatro casos (40 %) de schwannoma, tres casos (30 %) de meningioma, un caso (10 %) de plasmocitoma, un caso (10 %) de ependimoma y un caso (10 %) de metástasis de otros tumores (**Figura 1**). El porcentaje de ocupación tumoral fue grande (>50 % del espacio intradural) en ocho casos que corresponde al 80 %; y, en dos casos (20 %) fue pequeño (<50 % del espacio intradural). En cuanto a los niveles vertebrales comprometidos se encontraron: tres o más niveles en el 40 % de casos; dos niveles en otro 40 % casos; y, un nivel en el 20 % de casos. La principal localización tumoral fue dorsal en cinco casos (50 %), cervical en dos casos (20 %), cervicodorsal en 1 caso (10 %), dorsolumbar en 1 caso (10 %); y, lumbar en 1 caso (10 %). La resección tumoral fue: total en cinco casos (50 %), subtotal en cuatro casos (40 %); y en un caso

(10 %) se realizó únicamente biopsia de la lesión tumoral. Se presentaron complicaciones en 20 % de los casos estudiados, en un caso (10 %) se presentó con infección de herida quirúrgica; y, un caso adicional (10 %) presentó fistula de líquido cefalorraquídeo. El primer caso se trató adecuadamente con limpieza quirúrgica y antibioticoterapia, al inicio

empírica y luego con base en el resultado del cultivo antibiograma (germen identificado: *Estafilococo aureus*), con resolución completa del proceso infeccioso; y, el segundo caso se lo reintervino quirúrgicamente, se realizó cierre del defecto dural con resolución completa de la fistula.

FIGURA 1: ESTUDIO HISTOPATOLÓGICO



En cuanto a la valoración neurológica preoperatoria se identificó a los pacientes según la clasificación ASIA de la siguiente manera: un caso (10 %) grado A, un caso (10 %) grado B, cuatro casos (40 %) grado C; y, cuatro casos (40 %) grado D (**Tabla 3**). Asimismo, se valoró el nivel de moderada- severa (grado 4); y, un caso (10 %) con incapacidad severa (10 %) (**Tabla 4**).

discapacidad con la escala de Rankin Modificada en el preoperatorio obteniendo los siguientes resultados: tres casos (30 %) con incapacidad leve (grado 2), un caso (10 %) con incapacidad moderada (grado 3), cinco casos (40 %) con incapacidad

Tabla 3. Estado neurológico de los pacientes utilizando la escala ASIA en los pacientes intervenidos en el preoperatorio y en el posoperatorio a los 6 meses de seguimiento

| GRADO ASIA PREQX | | CONTROL (6 MESES POSOPERATORIO) | | | | | |
|---------------------|-----------|---------------------------------|-----|----------|----------|---------|------------|
| | | GRADO ASIA | | | | | |
| GRADO | F % | A | B | C | D | E | TOTAL |
| | | F % | F % | F % | F % | F % | F % |
| A | 1 (10 %) | 1 (10%) | | | | | 1 (10 %) |
| B | 1 (10 %) | | | 1 (10 %) | | | 1 (10 %) |
| C | 4 (40 %) | | | 1 (10 %) | 3 (30 %) | | 4 (40 %) |
| D | 4 (40 %) | | | | 1 (10 %) | 3 (30%) | 4 (40 %) |
| E | | | | | | | 0 (0 %) |
| TOTAL | 10 (100%) | 1 (10%) | 0 | 2 (20 %) | 4 (40 %) | 3 (30%) | 10 (100 %) |

Tabla 4. Estado de incapacidad utilizando la escala de Rankin modificada en los pacientes intervenidos en el preoperatorio y en el posoperatorio a los 6 meses de seguimiento

| RANKIN | CONTROL (6 MESES POSOPERATORIO) |
|--------|---------------------------------|
|--------|---------------------------------|



| MODIFICADO PREQX | | GRADOS RANKIN MODIFICADO | | | | | | |
|---------------------|--------------|--------------------------|------------|------------|-------------|------------|-----|--------------|
| GRADO | F % | 1 | 2 | 3 | 4 | 5 | 6 | TOTAL |
| | | F % | F % | F % | F % | F % | F % | F % |
| 1 | | | | | | | | |
| 2 | 3 (30%) | 3 (30%) | | | | | | 3 (30%) |
| 3 | 1 (10%) | | 1 (10%) | | | | | 1 (10%) |
| 4 | 5 (50%) | | | 3 (30%) | 2(20%)) | | | 5 (40%) |
| 5 | 1 (10%) | | | | | 1 (10%) | | 2 (0%) |
| 6 | | | | | | | | |
| TOTAL | 10 (100%) | 3 (30%) | 1 (10%) | 3 (30%) | 2 (20%) | 1 (10%) | | 10 (100%) |

Los pacientes fueron valorados en el posoperatorio haciendo un seguimiento a los 6 meses, al valorar nuevamente la clínica neurológica se obtuvieron los siguientes resultados: tres pacientes (30 %) mejoraron

neurológicamente con desaparición del déficit neurológico, evolucionaron desde grado D a E de ASIA; en cuatro pacientes (40 %) si bien no desapareció su clínica neurológica existió una mejoría significativa

según lo muestra la escala de ASIA, mejorando desde el grado B a C en 1 caso (10 %), y desde el grado C a D en 3 casos (30 %). Por último, en 30 % de los casos no hubo cambios neurológicos, así lo demostró su valoración inicial y al seguimiento, de esta manera, un paciente (10 %) se mantuvo en grado A, un caso adicional (10 %) en grado C y un último caso (10 %) en grado D (**Tabla 3**).

En cuanto al grado de discapacidad al seguimiento a los seis meses del posoperatorio se encontraron los siguientes resultados: tres pacientes (30 %) mejoraron completamente su grado de discapacidad, pasaron desde un grado de Rankin modificado 2 (incapacidad leve) a un grado 1 (sin incapacidad); un caso (10 %) evolucionó desde un grado 3 (incapacidad moderada) a un grado 2 (incapacidad leve); tres casos (30%) mejoraron de un grado 4 (incapacidad moderada-severa) a un grado 3 (discapacidad moderada) y tres casos (30 %) no presentaron modificaciones en el score funcional, es decir, sin cambios en su clínica

neurológica: dos casos (20 %) se mantuvieron en grado 4 (incapacidad moderada-severa); y, un caso (10 %) se mantuvo igualmente en grado 5 (incapacidad severa) (**tabla 4**). De esta manera al valorar la evolución clínica se estableció lo siguiente: evolución buena (recuperación y desaparición de clínica neurológica) en el 30 % de los casos; satisfactorio (mejoría de clínica neurológica) en el 40 % de los casos e insatisfactorio (no cambios y/o deterioro de clínica neurológica) en el 30 % de los casos; con esto podemos concluir que existieron cambios neurológicos beneficiosos en el 70 % de casos.

Discusión

Los tumores espinales intradurales extramedulares representan una causa importante de morbilidad. En nuestro estudio podemos evidenciar que mientras mayor es el compromiso neurológico prequirúrgico (escala ASIA A-B; Rankin 4-5), empeora el pronóstico de los pacientes

en los que se retardó el diagnóstico y, por ende, el tratamiento quirúrgico.

Se constató un estudio homólogo que comparte características con nuestro estudio desarrollado por Kyung- Won Song y colaboradores en Seoul, Korea (12) titulado: Resultados quirúrgicos de tumores intradurales extramedulares, realizado en 12 casos de pacientes tratados quirúrgicamente entre febrero del 2012 y marzo del 2015. Los resultados histopatológicos fueron los siguientes: 4 casos (33,3 %) de meningioma, 4 casos (33,3 %) de schwannoma, 2 casos (16,6 %) de quiste epidermoide, 1 caso (8,3 %) de un quiste aracnoideo, y 1 caso (8,3 %) de un ependimoma. En el presente estudio encontramos hallazgos similares: cuatro casos (40 %) de schwannoma, tres casos (30 %) de meningioma, un caso (10 %) de plasmocitoma (**Figura 2**), un caso (10 %) de ependimoma y un caso (10 %) de metástasis de otros tumores. En otro estudio retrospectivo de 107 casos (13) se identificó 47,7 % de schwannoma, 30,8 % casos de meningioma, 11,3 % casos de ependimoma,

4,7 % casos de neurofibroma. Con esto podemos evidenciar que los schwannomas y meningiomas son las lesiones tumorales predominantes en las lesiones tumorales intradurales extramedulares.

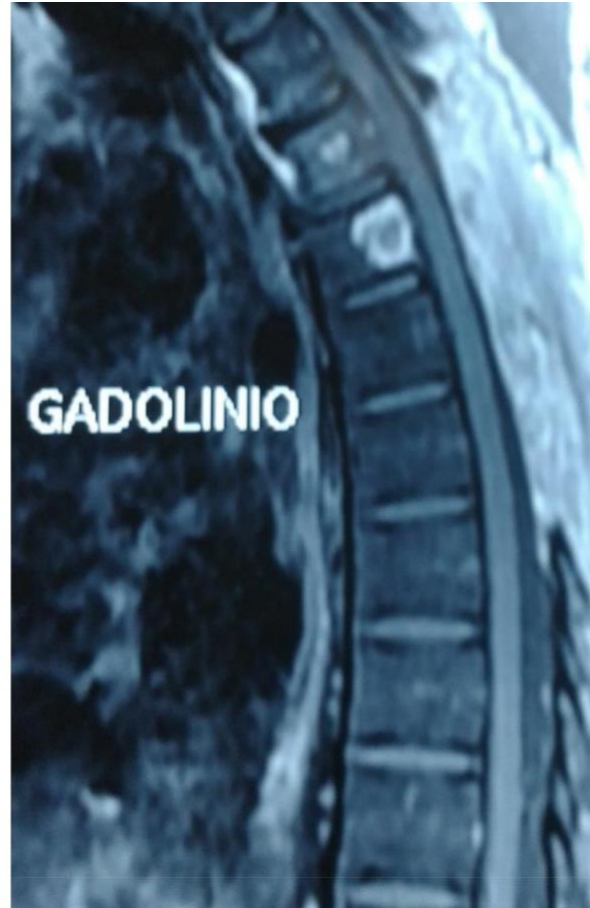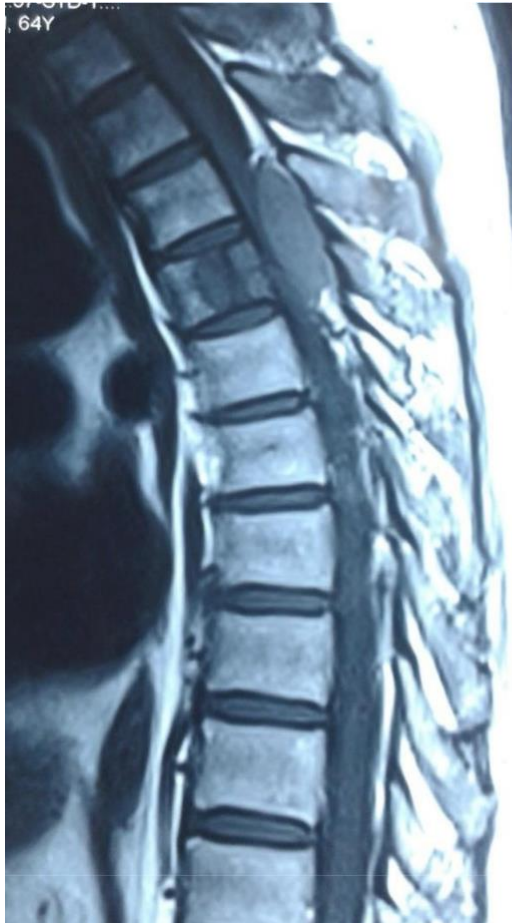En el estudio coreano ⁽¹²⁾, las localizaciones de los tumores eran como sigue: 7 casos (58,3 %) en la región torácica, 4 casos (33,3 %) en la región lumbar, y 1 caso en la región cervical(8,3 %); comparado con nuestro estudio comparte similitudes; así: dorsal en cinco casos (50 %), cervical en dos casos (20%), cervicodorsal en 1 caso (10 %), dorsolumbar en 1 caso (10 %); y, lumbar en 1 caso (10 %).

Asimismo, el estudio citado (12) concluyó que hubo mejoría en la evolución neurológica en 8 pacientes (66,6 %); y, no hubo cambios en la escala de graduación de ASIA en 4 casos (33,3 %); esto se asemeja a nuestro estudio en el que se constataron cambios neurológicos beneficiosos en el 70 % de casos y no hubo cambios en el 30% de pacientes. En la serie más amplia (107 casos) realizada en Roma ⁽¹³⁾ los resultados

aún son más beneficiosos: el 88,5 % de pacientes estuvo neurológicamente asintomáticos al año del seguimiento.

extramedular a nivel T4. Hispatológico: Plasmotocitoma.

FIG.2. Control pre y posoperatorio. RMN en T1. Vista sagital. Tumor intradural



Conclusiones

- Los schwannomas (40 %) y meningomas (30 %) constituyen el principal diagnóstico histopatológico de los tumores intradurales extramedulares.
- Se constató mejoría neurológica motora y sensitiva luego de la intervención

quirúrgica a los seis meses de seguimiento en el 70 % de casos, según la valoración con escala ASIA y Rankin modificado.

- Las principales complicaciones que se presentaron fueron un caso (10 %) de fístula de líquido cefalorraquídeo y un caso (10 %) de infección de herida quirúrgica.



Recomendaciones

• **Integrar servicios multidisciplinares**

- El diagnóstico oportuno y en la identificación temprana de pacientes tratamiento adecuado disminuirán la morbilidad y mortalidad de los pacientes, con patologías neoplásicas neurológicas. asimismo, promoverá la mejoría neurológica y evitará secuelas irreversibles.

Bibliografía

1. Aguirre, Alpizar, et al: **Tumores intradurales extramedulares primarios tratados en el Instituto Nacional de Rehabilitación.** In C. M.-K.. 2009
2. M. Greenberg: **Manual de Neurocirugía,** segunda edición. Nueva York, Estados Unidos: Buenos aires: Journal. 2013
3. L. V. J.W.M. Van Goethem: **Spinal tumors,** *European Journal of Radiology*, (2004). (pp. 159-176).
4. G. J. Stawicky S.P **Intradural extramedullary spinal cord tumors. a retrospective study of tumor types, locations, and surgical outcomes,** (2007). *The Internet Journal Of Neurosurgery* (pp. vol4, numero2).
5. W. W. Schwade J: **Tumors, management of primary spinal cord,** *Radiat Oncol Biol Phys* (pp. 389-391).
6. T. J. Dong Lq, *Zhongguo.* **surgical treatment for the intradural extramedullary spinal cord tumors spin** 2011 CHINESE.
7. B. D, *Eur Radiology* **Spinal cord tumors.** (2009). In (pp. 1252-1258).
8. H. V. Goetmen Van J: **Spinal tumors,** *Eur Radiology* (2010). (pp. 169-176).
9. B. E. Shin Jhon H: **Intradural extramedullary spine tumors.** (2012). *Contemporary Spine Surgery* (p. 13 (2)).
10. Society, A. S. : **International standars for neurological classification of spinal cord injury.** (2006).
11. Lorenzo, G. D: **Scores pronósticos y criterios diagnósticos.** Madrid. (2da Edición, 2006)
12. Wong, K. S., & col: **Surgical results of intradural extramedullary tumors.** (2012-2015).
13. Tarantino, R., & Cols **Surgery of intradural extramedullary tumors. retrospective analysis of 107 cases.** (2003-2013).